

# INJERTO DE ESCLERA Y MEMBRANA AMNIÓTICA EN ESCLEROMALACIA PERFORANS.

**TOLEDO JR.<sup>1</sup>, GONZÁLEZ I.<sup>2</sup>**

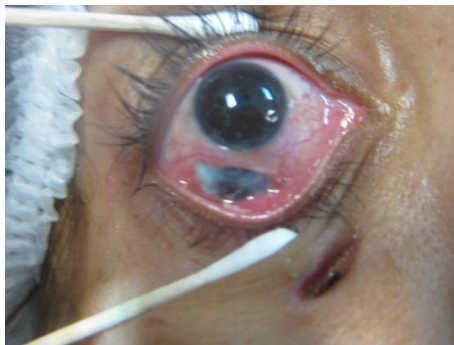<sup>1</sup>OFTALMÓLOGO. CENTRO MÉDICO DE CARACAS-HOSPITAL VARGAS DE CARACAS

<sup>2</sup>OFTALMÓLOGO. FELLOW EN CÓRNEA. CMDLT

**OBJETIVO:** *Reporte de un caso de Escleromalacia Perforans a quien se le practicó Injerto de Esclera con Membrana Amniótica.*

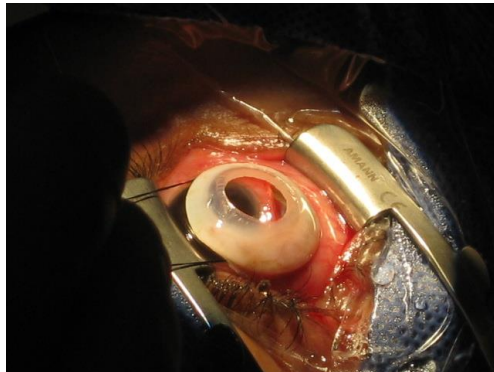
**MÉTODOS:** *reporte de un Caso Quirúrgico.*

**RESULTADOS:** *Se trata de paciente femenina de 41 años de edad, portadora de Escleromalacia Perforans como manifestación ocular de un Síndrome de Cogan atípico, con afectación vestibuloauditiva y lesiones cutáneas importantes por vasculitis de pequeños y medianos vasos. Presentó lesión en esclera inferior de ojo derecho de aproximadamente 6 mm de diámetro, con exposición coroidea y signos de colagenolisis periférica.*

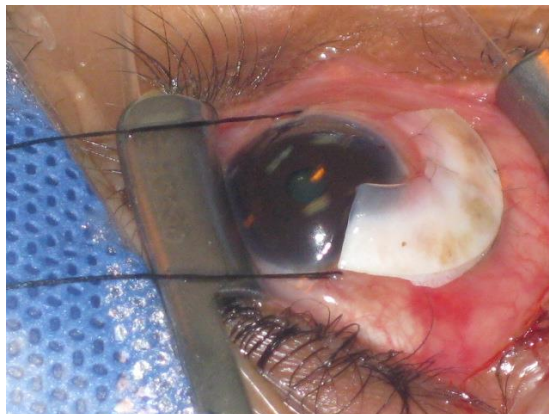

*En vista del tamaño de la lesión, con riesgo de infección secundaria y posible trauma uveal, se decidió practicar reparación de defecto escleral con esclera donante y membrana amniótica. Se realizó peritomia perilesional, con disección cuidadosa de la conjuntiva alrededor de la lesión, así como limpieza meticulosa de los bordes de esclera y del lecho uveal teniendo cuidado de no lesionar la coroides expuesta. Se procedió*

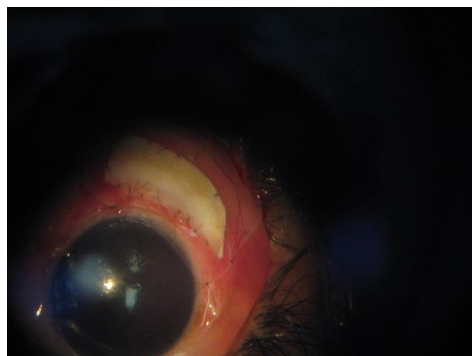
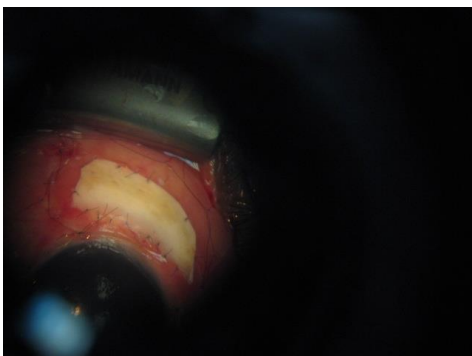
***a medir el tamaño del defecto escleral y se cortó el material donante de acuerdo al área a reparar a partir de un casquete escleral completo, preservado en glicerina.***

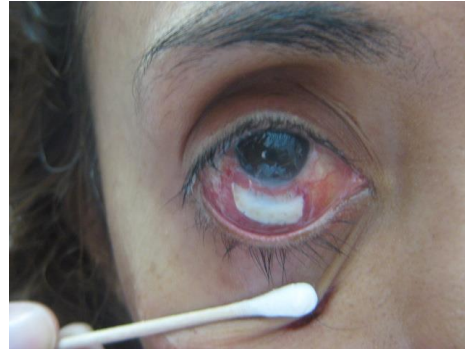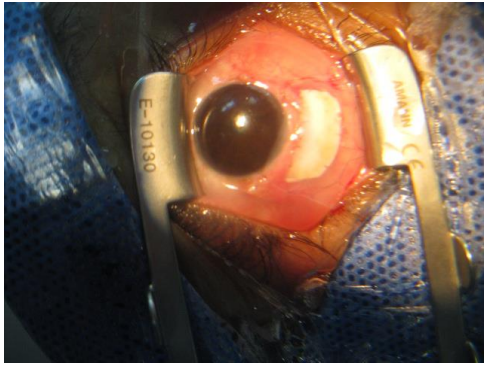


***Este injerto fue suturado a los bordes de la esclera receptora con nylon 10-0 a puntos separados, recortando el tejido sobrante hasta lograr el tamaño exacto del lecho uveal.***



***Posteriormente dicho injerto fue cubierto con membrana amniótica (Amniograft<sup>R</sup>), cuidadosamente colocada con la cara estromal hacia el tejido escleral donante y suturada con nylon 10-0 a puntos continuos. La evolución postoperatoria fue satisfactoria, evidenciándose estabilidad del tejido donante hasta 1 año después del procedimiento.***





***CONCLUSIÓN: La Escleromalacia Perforans ó Escleritis Necrotizante es un trastorno ocular serio, caracterizado por adelgazamiento escleral importante que permite la visualización del tejido coroideo subyacente, generalmente asociada a enfermedades sistémicas principalmente de etiología autoinmune. Se han descrito diversas técnicas para su reparación, constituyendo la Membrana Amniótica una herramienta importante como coadyuvante en el tratamiento quirúrgico ya que proporciona múltiples efectos antiinflamatorios y regenerativos, con excelentes resultados.***

#### **BIBLIOGRAFÍA**

- 1) Hwan J, Chan J. Repair of Scleromalacia Using Preserved Scleral Graft With Amniotic Membrane Transplantation. Cornea 22 (4): 288-293, 2003.**
- 2) Hochberg M, Silman A. Rheumatology 4th Edition. Mosby Elsevier 2008: 1607-1615.**

