

EMERGENCIAS QUIRÚRGICAS EN CABEZA Y CUELLO

Juan Valls ¹, Yenia Martínez ², Ana Peña ³, Gustavo Benítez ⁴

RESUMEN: *Una serie de dificultades surgidas desde la segunda década del nuevo milenio han determinado el surgimiento de varias complicaciones severas en patologías cervicofaciales. Como parte de su terapéutica han requerido una variedad de procedimientos quirúrgicos por turnos de emergencia. Traqueotomías por tumores extensos, drenaje y desbridamiento de colecciones profundas que involucran varios espacios, maniobras hemostáticas por hemorragias de etiología neoplásica, y otras intervenciones paliativas han representado las intervenciones operatorias efectuadas con más frecuencia. Para poder hacer frente a estos nuevos desafíos fue necesario un replanteamiento de las intervenciones quirúrgicas y la aplicación de algunas innovaciones.*

PALABRAS CLAVE: *cuello, neoplasia, absceso, traqueostomía.*

ABSTRACT: *Many difficulties in the second decade of the new millennium in Venezuela, determinate the severe complications emerged in head and neck pathologies. Some surgical procedures were required like tracheostomies for obstruction of the air way, the evacuation of cervical abscesses, the surgical ligation in the haemorrhages and other procedures. It was necessary the the rethinking of the surgical intervention and the used of new innovations.*

KEY WORDS: *neck, neoplasm, abscess, tracheostomy.*

¹ Médico Cirujano. Especialista de Cirugía General y Cirugía Oncológica. Profesor Agregado. Jefe de la Cátedra Servicio de Otorrinolaringología. Escuela Luís Razetti. Universidad Central de Venezuela. Cirujano Especialista Hospital Pérez de León 2 y Hospital Ortopédico Infantil. ORCID: 0000-0003-4019-2150

² Médico Cirujano. Residente Postgrado de la Cátedra y Servicio de Otorrinolaringología. Hospital Universitario de Caracas. Universidad Central de Venezuela. ORCID: 0009-0006-0105-431X.

³ Médico Cirujano. Residente Postgrado de la Cátedra y Servicio de Otorrinolaringología. Hospital Universitario de Caracas. Universidad Central de Venezuela. ORCID: 0009-0004-1143-5648.

⁴ Profesor Titular. MSc en Cirugía General. Jefe del Departamento de Cirugía de la Facultad de Medicina. Hospital Universitario de Caracas. Doctor en Gerencia. PhD. Facultad de Ciencias Económicas y Sociales. Universidad Central de Venezuela. ORCID: 0000-0003-16892237.

Recibido: 09/06/2024
Aprobado: 28/06/2024

INTRODUCCIÓN

Una variedad de procedimientos quirúrgicos de emergencia ha predominado en el tratamiento de pacientes con complicaciones de patologías de cabeza y cuello, desde mediados de la segunda década del nuevo milenio. Traqueotomías por tumores extensos, drenaje y desbridamiento de colecciones profundas que involucran varios espacios, maniobras hemostáticas por hemorragias de etiología neoplásica, y gastrostomías para derivación de la vía digestiva representaron las principales intervenciones operatorias efectuadas. Le siguen diversas intervenciones paliativas en tumores necróticos y sobreinfectados como retiro de vermes y limpiezas quirúrgicas¹.

La difícil situación sanitaria que vive Venezuela en el periodo señalado ha determinado una serie de dificultades que han emergido como obstáculos en la atención oportuna de los pacientes con patologías quirúrgicas cervicofaciales. Algunas de estas dificultades han venido representadas en los centros asistenciales por la reducción en los insumos, el deterioro en la infraestructura, la ausencia de tratamientos oncológicos adyuvantes y la migración de especialistas. El

apagón nacional en el 2019, se acompañó de la falta de servicios básicos y combustible para el transporte. Seguidamente el confinamiento por la reciente Pandemia por la COVID 19. Es de resaltar también la inseguridad derivada de los enfrentamientos contra las bandas delictivas en algunos sectores populares de Caracas como Petare y la Cota 905^{2,3}.

Todas estas dificultades ocasionaron retrasos en la evaluación de los pacientes y en la realización de diagnósticos apropiados, demoras para la ejecución de estudios paraclínicos y en el procesamiento de las muestras, y determinaron la aparición de complicaciones severas en las patologías cervicofaciales⁴.

Infecciones cervicofaciales profundas con el compromiso de varios espacios cervicales, extensas neoplasias obstructivas de la vía aéreodigestiva superior, y tumores sobreinfectados han emergido como complicaciones¹. Se han asociado con criterios de severidad como el trismo, obstrucción de la vía aérea, hemorragias, presencia de fascitis necrotizante, o sepsis⁵⁻⁸. Para poder afrontarlas fue necesario un replanteamiento de las intervenciones quirúrgicas y la aplicación de algunas

innovaciones⁴.

El propósito del presente artículo es la descripción de los tipos de procedimientos quirúrgicos de emergencia efectuados con más frecuencia por patologías cervicofaciales desde el año 2018 hasta el año 2023. El texto fue dividido inicialmente para facilitar su comprensión, en unas consideraciones estadísticas sobre las patologías cervicofaciales de tratamiento quirúrgico atendidas por turnos de emergencia. Posteriormente se describirá el desarrollo de cada una de las intervenciones quirúrgicas realizadas con más frecuencia seguido de una evaluación de los últimos cuatro años referido como la Pandemia por la COVID 19. La descripción se correlacionó con la literatura nacional e internacional.

DESARROLLO

Consideraciones estadísticas

El número anual de atención por la consulta de cabeza y cuello del servicio de otorrinolaringología se mantuvo por encima de los 350 pacientes desde finales de la primera década del nuevo milenio hasta el 2019. A partir de la Pandemia por la Covid 19, ocurrió un descenso de la

consulta por debajo de la cifra mencionada previamente⁴. Durante los años 2020 y 2021 se evidenciaron las cifras más bajas del número anual, para luego volver a ascender en los dos últimos años (Gráfico1).

En torno a los turnos quirúrgicos otorgados a la consulta durante la segunda década del nuevo milenio, se constató una tendencia hacia la casi desaparición de los cupos electivos y a un incremento de los turnos de emergencia (Gráfico 2). Estos últimos relacionados al aumento de las patologías infecciosas cervicofaciales profundas de resolución quirúrgica, y a complicaciones por la progresión de la etapa tumoral sin tratamiento en los pacientes oncológicos. A partir del apagón nacional y la Pandemia por la COVID 19, el número total de cupos quirúrgicos, tanto electivos, como de emergencias disminuyó significativamente^{1,4}. En los dos años finales de la gráfica se constató un incremento de los turnos electivos a través de planes nacionales.

La situación sanitaria, los problemas operativos relacionados con el apagón nacional, los inconvenientes con el transporte, la inseguridad en algunos sectores de la capital, y finalmente la Pandemia por la COVID 19 ocasionaron dificultades

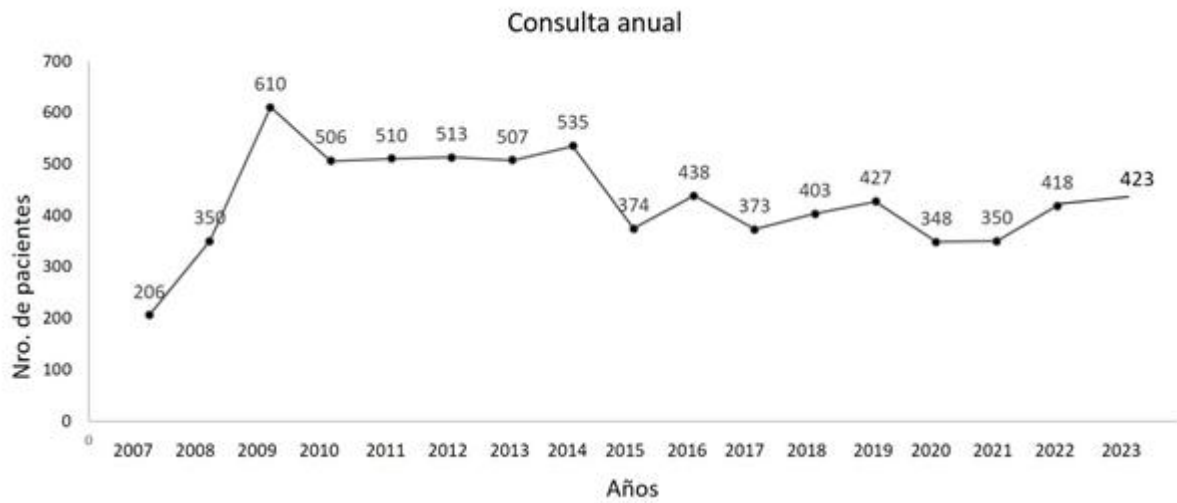


Grafico 1. Número anual de pacientes evaluados en la consulta de cabeza y cuello, Catedra Servicio Otorrinolaringología. Hospital Universitario de Caracas.
Fuente: Elaboración propia.

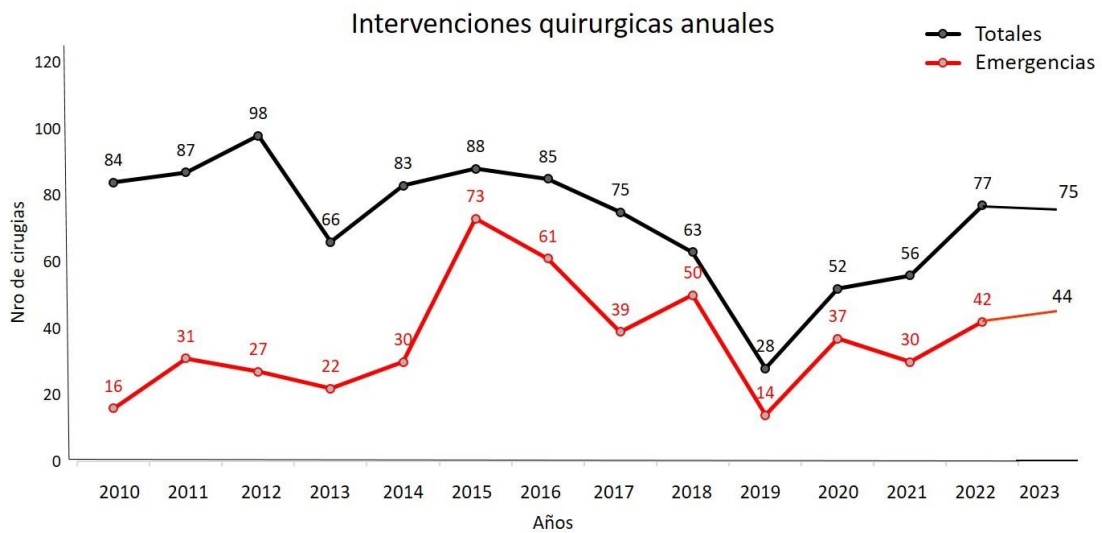


Grafico 2. Número anual de intervenciones quirúrgicas totales y de emergencia realizadas por la consulta de cabeza y cuello, Catedra Servicio Otorrinolaringología. Hospital Universitario de Caracas.
Fuente: Elaboración propia

para la atención oportuna de los pacientes con patologías cervicofaciales. Determinaron demoras para la ejecución de estudios paraclínicos, retrasos en el procesamiento de las muestras, y dilaciones en la realización de diagnósticos apropiados. Se constató un incremento de complicaciones severas de resolución quirúrgica por turnos de emergencia, como infecciones profundas con el compromiso de numerosos espacios anatómicos y neoplasias con un importante crecimiento sin diagnóstico o tratamiento⁹.

Desde el año 2018, más de la mitad del número total de intervenciones quirúrgicas ejecutadas por la consulta correspondieron a drenajes y desbridamientos de abscesos cervicales, traqueostomías por obstrucciones de la vía aérea superior, maniobras hemostáticas, gastrostomías, y limpiezas quirúrgicas de neoplasias relacionadas con las complicaciones severas de patologías cervicofaciales^{1,4,9}.

Drenaje de infecciones cervicofaciales profundas

Publicaciones recientes señalaron que las infecciones cervicofaciales profundas de manejo operatorio se

habían cuadruplicado desde inicios de la segunda década del nuevo milenio. La etiología más común fue la odontógena. Con mayores criterios de severidad, incremento en el número de días de hospitalización, aumento en el número de complicaciones e indicadores desfavorables^{1,10}. El apagón nacional y el confinamiento por la COVID 19, ocasionaron una significativa reducción de las hospitalizaciones en general, seguido de un nuevo incremento de los ingresos para resolución quirúrgica en los años 2022 y 2023 (Gráfico 3).

Dentro de las indicaciones para intervención operatoria de las infecciones cervicofaciales profundas se incluyen la septicemia, sospecha de fascitis necrotizante por presencia de gas en la tomografía axial computarizada, infecciones descendentes, compromiso de dos o más espacios, trismo, presencia de mucormicosis facial, y compromiso de la vía aérea,¹¹⁻¹⁵. Todos estos aspectos se identificaron como criterios de severidad para su resolución quirúrgica.

Según el último consenso de la sociedad venezolana de otorrinolaringología, el manejo de las infecciones cervicofaciales profundas debe ser multidisciplinario. El

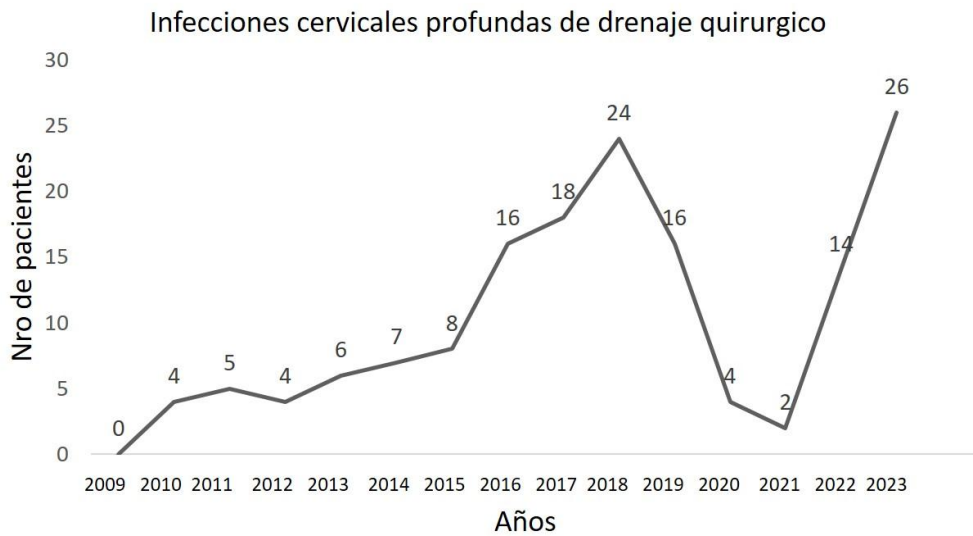


Grafico 3. Intervenciones quirúrgicas anuales por infecciones cervicofaciales profundas realizadas por la consulta de cirugía de cabeza y cuello.

Fuente: Elaboración propia.

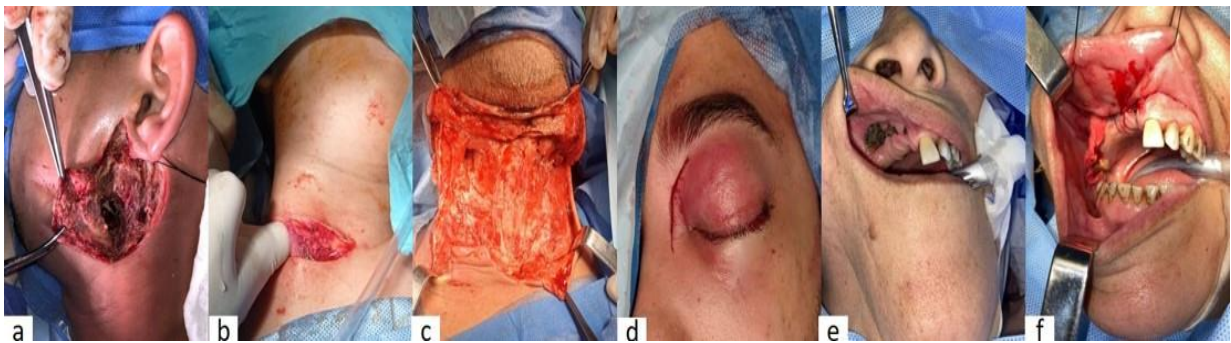

Figura 1. Drenaje quirúrgico de infecciones cervicofaciales de distintas etiologías por distintas incisiones clásicas. a y b. Trazo quirúrgico modificado de Bailey y Lahey por infecciones de causa odontógena. c. Incisión de Lahey bilateral o en delantal por extensa fascitis necrotizante posterior a procedimiento bucal. Sometido a varias cirugías de revisión y remoción de segmentos de piel. d. Trazo de Lynch para drenaje de absceso periorbitario de punto de partida sinusal. e y f. Abordaje de Caldwell Luc para desbridamiento de mucormicosis facial.

Fuente: Elaboración propia

reconocimiento precoz reduce la mortalidad ¹⁶. Se sometieron los pacientes a intervención quirúrgica inmediata en caso de criterios de severidad. Ciertos casos se acompañaron de complicaciones respiratorias con ingreso a la unidad de cuidados intensivos ¹⁰.

El drenaje quirúrgico representó el principal procedimiento quirúrgico a ejecutar en los casos complicados o severos. Los objetivos del drenaje incluyeron la evacuación del material purulento, el desbridamiento de tejido necrótico, la obtención de muestras de fluido o tejidos para cultivos y antibiogramas o estudios de anatomía patológica, irrigación de la cavidad y emplazamiento de un drenaje externo para evitar la reacumulación del absceso ^{7,12,16,17}. En algunos casos fue necesario ejecutar traqueostomías abiertas por compromiso de la vía aérea.

El importante número de infecciones con compromiso de varios espacios cervicales, presencia de fascitis necrotizante o mucormicosis, y obstrucción de la vía aérea requirieron un replanteamiento de las intervenciones quirúrgicas con la aplicación de incisiones cervicofaciales extensas y algunas innovaciones en el manejo operatorio ^{7,10,16}.

Algunos trazos quirúrgicos cervicales clásicos como el de Lahey, el modificado de Blair, Perier, Samengo, Garriga, Lynch, Caldwell Luc, y la rinotomía lateral de Moure fueron elaborados para el tratamiento quirúrgico de extensas colecciones purulentas en cara y cuello por distintas etiologías con el compromiso de varios espacios ¹⁸⁻²⁴ (Figura 1a-f). Su aplicación ofreció un adecuado campo operatorio y adaptabilidad para incluir en la exploración todos los espacios comprometidos, un desbridamiento apropiado, y la identificación de la tráquea en caso de compromiso de la vía aérea ²⁵.

Además del replanteamiento del tipo de incisión, fue necesario aplicar otras innovaciones como el concepto de cirugía de revisión o “second look”. La extensión y gravedad de algunos procesos infecciosos determinó la necesidad de requerir varias intervenciones quirúrgicas para apreciar directamente la evolución del drenaje y desbridamiento ²⁶. Algunos pacientes requirieron resección de extensos segmentos de piel necrótica (Figura 1c). Drenajes artesanales como el de Watterman, utilizados en las patologías infecciosas de cavidad abdominal, fueron de especial ayuda en cuello ⁴.

El número de complicaciones relativas a la extensión a varios espacios cervicales, septicemia, ejecución de traqueotomías por obstrucción de la vía aérea, cirugías de revisión, ingresos a la unidad de cuidados intensivos y fascitis necrotizantes aumentaron al compararlas con casuísticas en otros periodos de tiempo y en la literatura internacional. Requirieron un manejo multidisciplinario ^{7,10,16}.

Otro aspecto resaltante en la evaluación del periodo señalado fue el incremento de las complicaciones infecciosas por quistes congénitos y las infecciones granulomatosas. La disminución progresiva de los turnos quirúrgicos electivos para la resolución definitiva de los quistes congénitos, coincidió con la aparición de abscesos cervicales extensos como complicación por sobreinfección de los primeros. Algunos requirieron la ejecución de traqueostomías abiertas por el compromiso de varios espacios en cuello ^{2,9}.

La tuberculosis y la histoplasmosis cervicales emergieron como nueva causa frecuente de consulta ²⁷. Algunas infecciones cervicofaciales atípicas también fueron descritas. La biopsia de las masas en cuello estuvo indicada para el diagnóstico diferencial

del creciente número de casos de infecciones por mycobacterias. El drenaje de material purulento y el desbridamiento de áreas necróticas representaron las principales intervenciones quirúrgicas. Se realizaron algunos tipos de disecciones de cuello para el tratamiento de escrófulas extensas por mycobacterias atípicas resistentes al tratamiento médico ^{1,4,9}.

Traqueostomías abiertas por cáncer de laringe

Desde principios de la segunda década del nuevo milenio se señaló que la dificultad para la adquisición y cumplimiento de los protocolos quimioradiantes preservadores de órgano en cáncer de laringe, se asoció con un incremento en la frecuencia de laringectomías totales de rescate ²⁸. Con la reducción de los turnos electivos, el número de laringectomías tanto primarias como de rescate disminuyeron hasta su desaparición. La ausencia de los tratamientos quimioradiantes determinó el súbito ascenso de las traqueostomías abiertas por obstrucción de la vía aérea en pacientes con cáncer de laringe, a través de turnos de emergencia. Neoplasias laríngeas en etapa inicial que eran tratadas con

radioterapia no pudieron obtener el tratamiento requerido (Gráfico 4) ^{1,4,9}.

Los procedimientos realizados se acompañaron de dificultades adicionales para su ejecución, motivadas a la elevada etapa tumoral que poseían los pacientes para el momento de la consulta. Desde el 2017 se constató un incremento en el número de traqueotomías abiertas realizadas con anestesia local ante la imposibilidad del anesthesiólogo de entubar la vía aérea por la presencia de extensas neoplasias. En ocasiones sin diagnóstico y sin tratamiento previo ²⁹.

Procedimientos paliativos

Las demoras en el diagnóstico, la desaparición progresiva de los turnos electivos y las dificultades para la adquisición de los tratamientos quimioradiantes determinaron la progresión de la etapa tumoral de las distintas neoplasias de cabeza y cuello a partir del 2013. Ocasionando el surgimiento de distintos procedimientos paliativos como obstrucción de la vía aérea superior por tumores cervicofaciales de distinto origen, hemorragias y sobreinfección que requirieron ser resueltas por cupos de emergencia ^{1,2,4,9} (Gráfico 5). Durante el apagón nacional y la

Pandemia por la COVID 19 se experimentó un descenso importante de los procedimientos paliativos para luego remontar de nuevo en el 2022 y 2023. Al igual que lo descrito en los drenajes quirúrgicos de infecciones cervicofaciales profundas y las traqueostomías abiertas por neoplasias de laringe,

Neoplasias extensas de distintas etiologías como cavidad oral, orofarínge, rinofarínge, laringe, hipofarínge, tiroides, enfermedades linfoproliferativas, y tumores de partes blandas condicionaron obstrucción de la vía aérea superior y requirieron la realización de traqueostomías abiertas. También fue necesario el replanteamiento del tipo de incisión en algunos tumores voluminosos para poder identificar la tráquea (Figura 2a-e).

Otros procedimientos operatorios paliativos realizados en neoplasias extensas correspondieron a maniobras hemostáticas para detener hemorragias, y limpiezas quirúrgicas de tumores necróticos y sobreinfectados con retiro de vermes ⁴. La ligadura quirúrgica de los vasos arteriales principales que irriga el territorio comprometido emergió como uno de los principales procedimientos para ocluir las pérdidas hemáticas, así

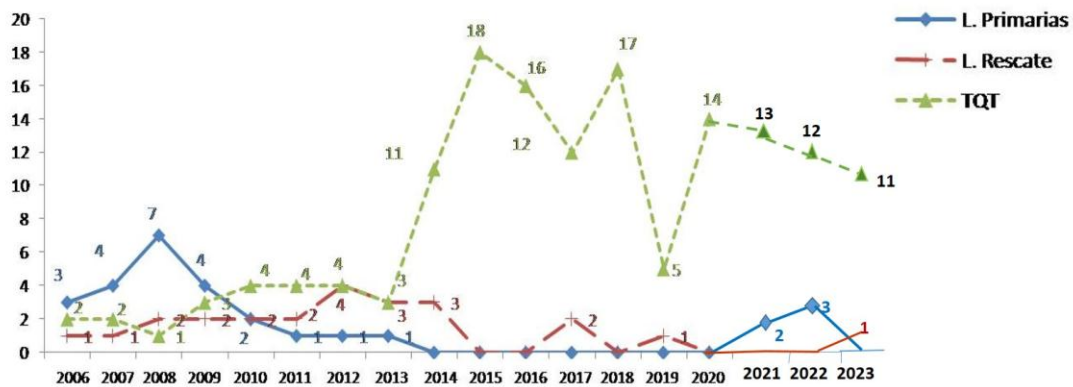


Grafico 4. Número de intervenciones quirúrgicas en pacientes con cáncer de laringe desde el año 2006 hasta el 2023. L. Primarias: Laringectomías primarias, procedimientos operatorios de primera intención. L. Rescate: Laringectomías de Rescate, posteriores a persistencia o recaída por tratamiento quimiorradiante. TQT: traqueotomías por obstrucción de la vía aérea. El apagón del 2019 determino un súbito descenso del número general de intervenciones de la consulta. Los años en los que se pudieron ejecutar laringectomías se asociaron con descenso en el número de traqueotomías por obstrucción de la vía aérea.

Fuente: Elaboración propia

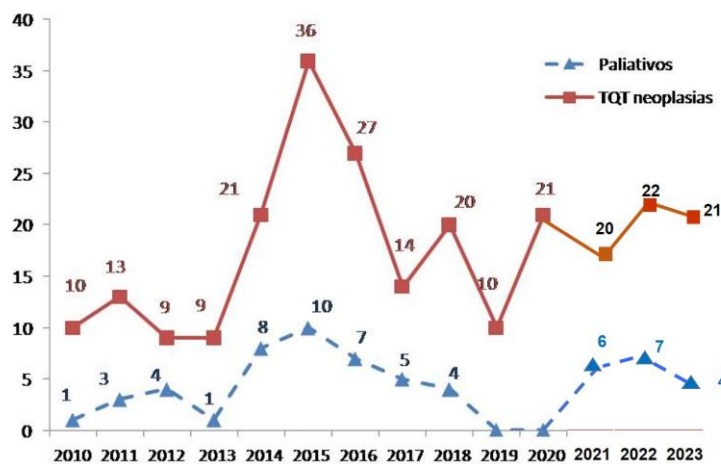


Grafico 5. Número de intervenciones quirúrgicas de carácter paliativo en pacientes con distintas neoplasias de cabeza y cuello, realizadas desde 2010 hasta el 2020. Las denominadas como Paliativos corresponden a procedimientos hemostáticos por hemorragia, retiros de vermes o limpiezas quirúrgicas por necrosis tumoral. Aquellas señaladas como TQT neoplasias corresponden a traqueotomías ejecutadas por obstrucciones de la vía aérea por tumores de cavidad oral, orofarínge, rinofarínge, laringe, y tiroides. El apagón del 2019 determino un súbito descenso del número general de intervenciones otorgadas a la consulta.

Fuente: Elaboración propia.

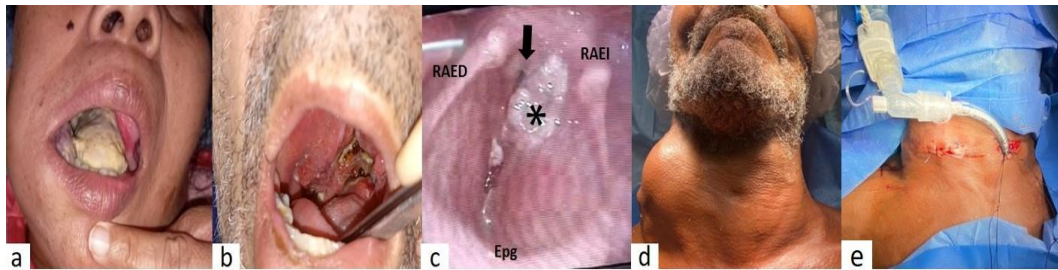


Figura 2. Extensas neoplasias de cabeza y cuello que condicionan obstrucción de la vía aérea y requirieron la ejecución de traqueostomías abiertas. a. Osteosarcoma de rama horizontal de mandíbula. b. Carcinoma escamoso de amígdala que obstruye el istmo de las fauces. c. Neoplasia epitelial de región glótica. Epg, epiglotis. RAED y RAEI, repliegues aritenopigloticos derecho e izquierdo respectivamente. Asterisco negro, tumor glótico. Flecha negra, espacio glótico ausente. d y e. Tumor anaplásico de tiroides que comprime la vía aérea y fue necesario replantear la incisión tradicional para identificar la tráquea y realizar apropiadamente la traqueostomía. Trazo quirúrgico adicional para toma de biopsia. **Fuente:** Elaboración propia.

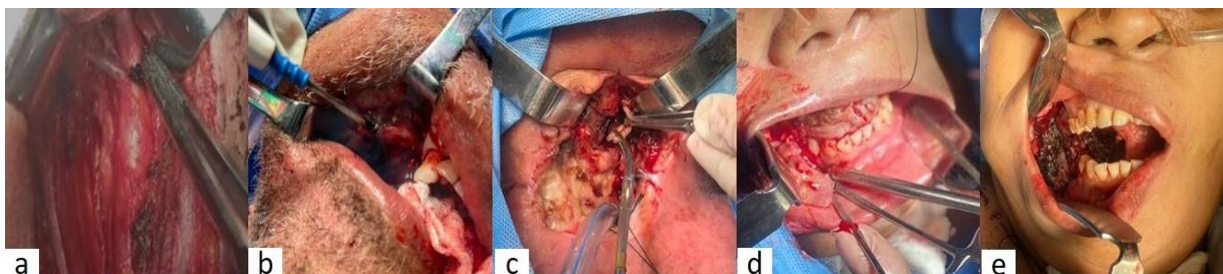


Figura 3. Diversas maniobras hemostáticas y otros procedimientos paliativos en pacientes oncológicos. a. Ligadura de la arteria carótida externa por hemorragia de neoplasia orofaríngea. b. Cauterización de extenso tumor de antro maxilar. c. Extracción de vermes y limpieza quirúrgica de neoplasia laríngea. d y e. Extirpación parcial de lesión voluminosa que ocluye la cavidad oral en su totalidad y que obstruye la vía aereodigestiva. **Fuente:** Elaboración propia.

como la cauterización directa, taponamientos nasales o empaquetamiento de la orofarínge, entre otros³⁰⁻³² (Figura 3 a y b).

El enfermo con lesiones tumorales externas fúngiformes sufre de agotamiento físico y ansiedad. El primero ocasionado por el debilitamiento del proceso de crecimiento neoplásico y la segunda por la dificultad en la interacción social. La citoreducción tumoral con el desbridamiento del tejido necrótico y el retiro de vermes, puede disminuir el dolor, la fetidez, la infección, el exudado, la posibilidad de una hemorragia mayor, y mejorar algunas funciones básicas como la deglución³³. El procedimiento quirúrgico representó una alternativa paliativa eficaz en nuestro medio (Figura 3c-e).

Los objetivos de los procedimientos quirúrgicos paliativos serían mejorar la calidad de vida de los enfermos reduciendo la sintomatología sin el efecto añadido de las complicaciones postoperatorias. La cirugía sería dirigida a las consecuencias de las neoplasias^{6,34,35}. El manejo multidisciplinario incrementó las posibilidades de supervivencia de estos pacientes y descendió la morbilidad³⁶.

La Pandemia por la COVID 19

La evaluación de los pacientes a quienes se les realizó traqueostomía en los últimos cuatro años, es decir desde el 2020 al 2023 coincidiendo con la Pandemia de la COVID 19, determinó que la localización anatómica más frecuente de las neoplasias correspondió a la laringe en un 79%. Seguido de orofarínge 17%, tiroides 8,4%, y ubicaciones únicas en cavidad oral, rinofaringe, y un tumor de lóbulo profundo de glándula parótida. La mitad de las neoplasias laríngeas se identificaron como tumores glóticos, seguido de lesiones supraglóticas 22,4%, tumores extensos transglóticos 18,3%, y finalmente dos tumores infraglóticos. Respecto a los tumores orofaríngeos predominaron los tumores amigdalinos sobre los de la base de lengua.

Más del 80% de los pacientes ingresaron sin diagnóstico histológico y requirieron la ejecución de laringoscopias directas, biopsias incisionales, o uso de trucut para toma de muestra tisular. El tipo histológico más frecuente correspondió al carcinoma escamoso en el 86% de los traqueostomizados, seguido de tumores anaplásicos de tiroides, y otros tipos histológicos como linfomas,

un osteosarcoma y el adenoma pleomórfico de lóbulo profundo.

La mitad de las traqueostomías fueron realizadas con anestesia local ante la imposibilidad del anesthesiólogo de poder asegurar la vía aérea. Se efectuaron gastrostomías abiertas tipo Stamm en el 31% de los traqueostomizados, correspondiendo en su mayoría a neoplasias laríngeas y orofaríngeas. Las traqueostomías y gastrostomía simbolizaron la principal intervención operatoria de carácter paliativo en la literatura consultada y en el presente estudio^{6,34,35}. Ambos procedimientos se ejecutaron según la técnica abierta.

Un paciente falleció en el transoperatorio por complicaciones cardíacas. Casi el 80% de los traqueostomizados en los años 2022 y 2023 no llegaron a recibir o recibieron de manera incompleta los tratamientos adyuvantes³⁷.

La Pandemia de la COVID 19 determinó algunos aspectos a tomar en cuenta para el tipo de abordaje quirúrgico en el manejo de este tipo de pacientes y las precauciones a considerar para el resguardo del personal sanitario³⁸. Es de resaltar el uso de los equipos de protección personal, PPE, en el manejo de la vía aérea y la realización de

traqueotomías³⁹. A mediados del año 2021 en la Catedra Servicio de otorrinolaringología sufrimos uno de los momentos más difíciles de su historia, varios de sus miembros padecieron la COVID 19 y fue necesario el cierre por algunas semanas.

El Papa Francisco nos exhorta a socorrer el otro en su dolor, comprender la angustia ajena y aliviar a los demás⁴⁰.

CONCLUSIONES

Una serie de dificultades desde mediados de la segunda década del nuevo milenio, retrasaron la evaluación apropiada de los pacientes con patologías cervicofaciales, y determinaron la aparición de complicaciones severas. Como parte de su terapéutica requirieron una variedad de procedimientos quirúrgicos por turnos de emergencia como traqueostomías por neoplasias extensas que obstruyen la vía aérea superior, drenaje de abscesos cervicales que comprometen varios espacios, maniobras hemostáticas por tumores sangrantes, entre otro tipo de intervenciones. Para poder hacer frente a estos nuevos desafíos fue necesario un replanteamiento de las

intervenciones quirúrgicas y la aplicación de algunas innovaciones.

AGRADECIMIENTOS

Agradecimientos: a la licenciada Mary Cruz Lema de Valls, al personal de la biblioteca del Instituto de Medicina Experimental y del Centro Médico de Caracas en San Bernardino por su colaboración y trabajo en el proceso editorial de esta publicación.

REFERENCIAS

1. Valls J, Palacios N, Valdivia M. La cirugía de cabeza y cuello, una especialidad emergente. *Vitae. Academia Biomedica Digital*. 2020; 81
2. Benítez G, Garcés F, Lira L, Núñez B, Arias, S. Evolución histórica del Sistema Nacional de Salud venezolano. (1909-2023). *Rev. Digit Postgrado*. 2023;12(2):e370.
3. Ponce D. Catástrofe de la salud venezolana. *Gac Med Car*. 2019; 127(1): 1-4.
4. Valls J. Alternativas quirúrgicas en cirugía de cabeza y cuello. *Revista de la Facultad de Medicina*. 2022; 45(1): 84-98.
5. Johnson J. Management of complications of head and neck surgery. En: Myers / Suen. *Cancer of the Head and Neck*. 3er Edition.

Philadelphia: W.B. Saunders; 1996. p 693-711.

6. Kowalski L. Natural history of untreated of neck cancer. *Eur J Cancer*. 2000; 36: 1032-1037.
7. Vieira F, Allen SM, Stocks RM. Deep neck infection. *Oto Clin N Am*. 2008;41(3):459-483.
8. Bergamini C, Ferris R, Xie J, Mariani G. Bleedings complications in patients with squamous cell carcinoma of the head and neck. *Head Neck*. 2021; 43: 2844-2858.
9. Valls J. Desarrollo de la cirugía de cabeza y cuello en Venezuela. *Gac Med Caracas*. 2020; 2: 159-178.
10. Valls JC, Papa I, Vaamonde MG. Incremento de las infecciones cervicales profundas de manejo quirúrgico durante los años 2016 y 2017 en el Hospital Universitario de Caracas. *Acta Otorrinolaringológica*. 2019; 30 (I): 60-67.
11. Nasir B. Surgical management of the difficult adult airway. En: Cummings of otolaryngology. Editor: Flint P, Haughey B. Sixth edition 2015. Saunders; Vol I: 86-94.
12. Gonul O, Aktop S, Satilmis T, Garip H, Goker K. Odontogenic infections. En: A Textbook of advanced oral and maxillofacial surgery. Editor: Motamedi M. First edition. London: Intechopen; 2013. . 877p.

13. Vytla S, Gebauert D. Clinical guideline for the management of odontogénica infections in the tertiary setting. *Aust Dental J.* 2017; 62: 464-470.
14. Renjie M, Kiemeney M. Infections of the neck. *Emerg Med Clin N Am.* 2019; 37: 95-107.
15. Skiada A, Pavleas I, Drogari-Apiranthitou M. Epidemiology and Diagnosis of Mucormycosis: An Update. *J Fungi (Basel).* 2020 Nov 2;6(4):265.
16. Sano R, García S, Daza A, Valls JC, Mijares A, Emmanuelli L, Alvarez J. Infecciones Profundas de Cuello. Consenso venezolano en infecciones otorrinolaringológicas. Caracas: Sociedad Venezolana de Otorrinolaringología; 2018.
17. Ho V, Kaafarani H, Rattan R, Namias N, Evans H, Zakrison T. Sepsis 2019: What Surgeons Need to Know. *Surg Infect.* 2020 Apr;21(3):195-204.
18. Lahey F, Hare H, Warren S. Carcinoma of the Thyroid. *Ann Surg* 1940; 112: 977
19. Bailey H. The Treatment of Tumours of the Parotid Gland. *Brit J Surg* 1941; 28(3): 337-346.
20. Conde F. Primera laringectomía total en Venezuela. *Gac Med Car.* 1944; LI (5): 46-58.
21. Garriga Michelena E. Nueva incisión en el tratamiento quirúrgico de los tumores de la cabeza y el cuello. *Bol Soc Ven Cir* 1960; 14: 210-237.
22. Samengo L. Incisión cervicofacial para la disección radical del cuello. *Pren Med Arg* 1970; 57: 1181-1182.
23. Neel B, Mc Donalds T, Facer G. Modified Lynch procedure for chronic frontal sinus disease. *Laryngoscope.* 1987;97: 1274-1279.
24. Mc Gurk M. Head and neck cancer and its treatment. *Brit J Oral Max Surg.* 2000 ; 38:209-220.
25. Valls J, Lema MC. Historia de las incisiones cervicofaciales en cirugía oncológica. *Rev Soc Ven Hist Med.* 2018; 57.
26. Valls JC. Cirugía de revisión en infecciones cervicofaciales profundas. *Vitae Academia Biomédica Digital.* 2021;85.1-9.
27. Valls J, Palacios N, Guevara E, Cabrera O, Mendez M, Albarran Gh, Quintero D, Yañez L. Incremento de la patología cervical por tuberculosis durante la segunda década del nuevo milenio. *Acta Otorrinolaringológica.* 2020; 31 (2).
28. Valls J C. Experiencia en laringectomías totales en el hospital universitario de Caracas. *Vitae Academia Biomédica Digital.* 2016; 67.

29. Valls J, Tabacco F, Exraño L, Falcon G, Guevara K, Valdivia M. Experiencia en traqueotomías abiertas de emergencia con anestesia local. *Vitae Academia Biomédica Digital*. 2019; 77.
30. Valls J, Alfaro G, Papa I, Blanco A, Altuve L, Lacle J. Ligadura quirúrgica de vasos arteriales en situaciones de emergencia. *Revista de la Facultad de Medicina*. 2021; 44 (1): 37-51.
31. Pool Ch, Goyal N. Operative management of catastrophic bleeding in the head and neck. *Operative techniques in otolaryngology*. 2017; 28: 220-228.
32. Leeper R. Head and neck hemorrhage: technical tools and tricks. *Surgery Open Science*. 2022; 9:46-50.
33. Grocott P. The palliative management of fungating malignant wounds. *J Wound Care*. 2000; 9 (1): 4-9.
34. Jalisi S. Living with head and neck cáncer. *Oto Clin N Ame*. 2009;42.
35. Munday D. Problemas en el tratamiento paliativo. En: *Cáncer recurrente de cabeza y cuello*, Editor: Emaná H, Ang K. 1era edición 2015. *Amolca*: 277-293.
36. Araujo A, Wax M, Clayburgh D, Andersen P. Acute and definitive management of oropharyngeal hemorrhage in patients with squamous cell carcinoma of the oropharynx. *Head Neck*. 2024;46 (4): 896-904.
37. Luongo L, Kowalski L, Freitas A, Bueno T. Latin american consensus on the treatment of head and neck cancer. *JCO Global Oncol*. 2024: 10.
38. Sanford guide. COVID 19. SARS CoV-2. Clinical setting. 50 Sanford guide. United States: Sanford guide; 2020.
39. Parilli D, Baptista P, Marcano M, Goncalves S, Shalal D, Chiossone J. Covid 19 Infection and its influence in otorhinolaryngology- Head and neck surgery, *Int Arch Oto*. 2020; 24(04).
40. Francisco. Exhortación Apostólica, *Gaudete et Exsultate*. Ciudad del Vaticano: Vaticano; 2018.

CORRESPONDENCIA

Juan Carlos Valls Puig. Dirección: Cátedra-Servicio de Otorrinolaringología. Piso 7. Hospital Universitario de Caracas. Urbanización Los Chaguaramos. Teléfono: 0212 6067470-0212 6067471. Correo electrónico: vallstru@ hotmail.com.