

# Contribución de los nervios medianos y ulnar en la inervación palmar.

## *Contribución on median and ulnar nerves on palmar innervation.*

Cortés, Roberto\*\*; Antonetti, Carmen\*

Cortés, Roberto; Antonetti, Carmen. **Contribución de los nervios medianos y ulnar en la inervación palmar.** Laboratorio de Investigaciones Neuroanatómicas y Embriológicas, Instituto Anatómico «José Izquierdo», Facultad de Medicina, Universidad Central de Venezuela. Revista de la Sociedad Venezolana de Ciencias Morfológicas. 2010; 16: 31-37.

### RESUMEN

La inervación motora a nivel palmar está garantizada principalmente por los nervios mediano y ulnar. El objetivo de este estudio reside en describir la distribución anatómica de éstos nervios a nivel de la mencionada región, ampliando así la información existente. Se disecaron cuidadosamente 40 manos de fetos venezolanos entre 25 y 39 semanas de edad gestacional; los cuales fueron previamente perfundidos y mantenidos en solución de formol al 10%. Hallándose los siguientes resultados: a) En el 67,5% existe un ramo muscular aportada por el nervio mediano a nivel tenar; mientras la ausencia del mismo prevaleció un 25% b) En el 75% se observó un ramo colateral palmar para el pollicis y en el 22,5% la región mencionada se encuentra inervada por dos ramos del mismo nervio; c) En la región hipotenar, se hallaron dos ramos superficiales del nervio ulnar en un 97,5% de la muestra y en 2,5% solo se encontró un ramo; d) En el 82,5% se observó el ramo comunicante medioulnar superficial, por otro lado, su ausencia estuvo en el 17,5% de los casos. Con esto se concluye que existe una gran variabilidad en la distribución nerviosa motora de la región palmar.

**Palabras claves:** nervios mediano y ulnar, comunicación medio-ulnar superficial.

### SUMMARY

Motor innervations to the palmar level is provided mainly by the median and ulnar nerves. The aim of this study is to describe the anatomical distribution of these nerves on that region. Fourty hands of Venezuelan fetuses were carefully dissected, gestational age were from 25 to 39 weeks, they were previously perfused and maintained in 10 % formalin solution. We found the following: a) In the 67.5% there is a muscular branch of median nerve at thenar region, while there was absence on 25%. b) 75% showed a side branch pollicis, and palmar to 22.5% in the mentioned region is innervated by two branches of the same nerve; c) In the hypothenar region, there were two superficial branches of the ulnar nerve in 97.5% of the sample, and 2.5% was only found a branch; d) In 82.5% of the communicating branch was observed medioulnar surface, on the other hand, it was absent in 17.5% of cases. We can conclude that there is a great variability in the motor nerve distribution of the palmar region.

**Key words:** median and ulnar nerves, communicating branch with ulnar nerve.

**Financiamiento:** CDC y H de la UCV 09.30.4583.2000

**Recibido:** 29-11-2010. **Aceptado:** 01-06-2011

## INTRODUCCIÓN

Las manos expresan gestos que permiten comprender un lenguaje; ellos pueden ayudar a entender nuestro pasado. La existencia de un pollicis individualizado, libre de toda articulación con los otros dedos, es un elemento verdaderamente característico de la mano de nuestra especie *Homo sapiens sapiens*<sup>(1)</sup>. Hoy en día, los estudios de la anatomía de la mano le ayudan al cirujano a minimizar las complicaciones postoperatorias, Tubbs RS y col<sup>(2)</sup>, como mejorar el abordaje quirúrgico en las patologías concernientes a la inervación motora de la muñeca que influyen en la mano, como en el caso del Síndrome del Túnel Carpiano, que actualmente existe un beneficio superior al del tratamiento médico, en los síntomas y función a los seis y doce meses después de la resolución quirúrgica<sup>(3,4)</sup>.

La prensión de fuerza en la cual compromete la palma de la mano; así como aquella prensión que implica la cara palmar del pollicis al pulpejo de uno o varios dedos comprende una gama de movimientos armónicos con la finalidad de asir un objeto. Ya el aspecto del cíngulo pectoral nos muestra, que en el hombre, constituye un conjunto bien diferente de lo que se puede notar en los otros vertebrados superiores<sup>(5,6)</sup>.

El nervio mediano se origina en la porción axilar del plexo braquial por dos fascículos, uno medial (medio-ulno-cutáneo) y otro lateral (medio-músculo-cutáneo). Este voluminoso nervio, contiene fibras procedentes de las cinco raíces del plexo braquial. En la celda palmar media, donde ocupa el plano superficial proporciona sus cinco ramas terminales: la primera, corresponde a un ramo muscular tenariano, motor, corto se dirige a las fibras musculares tenarianas. En esta eminencia se divide en: un ramo superficial para el músculo abductor corto del pollicis y dos ramos profundos, uno para el oponente y el otro para el fascículo lateral del pollicis. El segundo ramo es la colateral palmar del pollicis, exclusivamente cutánea,

\* Coordinadora del Laboratorio de Investigaciones Neuroanatómicas y Embriológicas del Instituto Anatómico «José Izquierdo» – UCV.

\*\* Estudiante de Pregrado de la Escuela Luis Razetti, Facultad de Medicina – UCV.

sigue el tendón del flexor largo del pollicis hasta la articulación metacarpofalangica, se divide en dos colaterales, lateral y medial que siguen al pollicis. El tercer ramo, se sitúa en el lado medial del primer lumbrical al que inerva por su cara anterior, se divide en una rama anterior colateral palmar lateral del índice y otra posterior colateral dorsal lateral. El cuarto ramo, desciende hasta el segundo espacio intermetacarpiano donde da la inervación para el segundo lumbrical; en la base del segundo dedo se bifurca en ramo lateral hacia la parte medial del índice, el ramo medial hacia la parte lateral del dedo medio. Cada uno de estos ramos se bifurca en colateral palmar y colateral dorsal. Y el último ramo, se ubica en el tercer espacio intermetacarpiano donde recibe una anastomosis del nervio ulnar (medio-ulnar palmar superficial) y en la raíz de los dedos proporciona el colateral medial del dedo medio y colateral lateral del cuarto dedo. Cada uno de estos colaterales palmares proporciona el colateral dorsal correspondiente (5, 7, 8, 9, 10, 11).

Por otra parte, el nervio ulnar se origina del fascículo medial del plexo braquial. Es un nervio voluminoso de un calibre menor al anterior, cuyas fibras dependen de las raíces C8 y T1 del mencionado plexo. A nivel de la región palmar éste nervio proporciona dos ramos terminales: uno superficial y otro profundo; el primero, penetra la celda palmar media se divide en: rama medial, que cruza oblicuamente la eminencia hipotenar y forma el digital palmar propio del quinto dedo; y un ramo lateral que desciende por el cuarto espacio inter-metacarpiano y su extremo inferior se divide en un ramo medial que va a formar el colateral lateral del quinto dedo y un ramo lateral que constituye el digital palmar propio del dedo anular, de éste se desprende el nervio colateral dorsal correspondiente. El segundo, acompaña a los vasos palmares profundos en un principio, situado por encima de la arteria palmar profunda, lo cruza por delante o por detrás, para situarse abajo; describe una curva cóncava, arriba, penetra la celda tenar y llega al músculo aductor del pollicis. Emite en su concavidad ramas para aductor corto, flexor corto y oponente del digiti minimi, los dos lumbricales, músculos interóseos palmares y dorsales; y por último músculo aductor del pollicis y flexor corto del pollicis (5, 7, 8, 9, 10, 11).

## MATERIALES Y MÉTODOS

El presente trabajo es un estudio descriptivo, transversal; fue realizado en el Laboratorio de Investigaciones Neuroanatómicas y Embriológicas del Instituto Anatómico «José Izquierdo» de la Facultad de Medicina en la Universidad Central de Venezuela. Se utilizó una casuística de 40 regiones palmares en miembros superiores de fetos venezolanos, de ambos sexos (femeninos 22 y masculinos 18), cuyas edades oscilan entre 25 y 39 semanas de gestación; provenientes de la Maternidad Concepción Palacios, Hospital Universitario de Caracas y Hospital de Magallanes de Catia; previa solicitud formal realizada por la Dirección del Instituto Anatómico «José Izquierdo» de la Facultad de Medicina, de la Universidad Central de Venezuela. Los fetos fueron fijados y mantenidos en una solución de formaldehído al 10%. Se colocó al feto en la posición decúbito dorsal con el miembro superior en abducción, se delimitó la región palmar con una incisión en la piel en un punto superior, uno medio, uno inferior y otro longitudinal; se removió la piel, tejido celular subcutáneo y fascias respectivas; luego se disecó por planos desde la superficie hasta la profundidad para así exponer los elementos a estudiar.

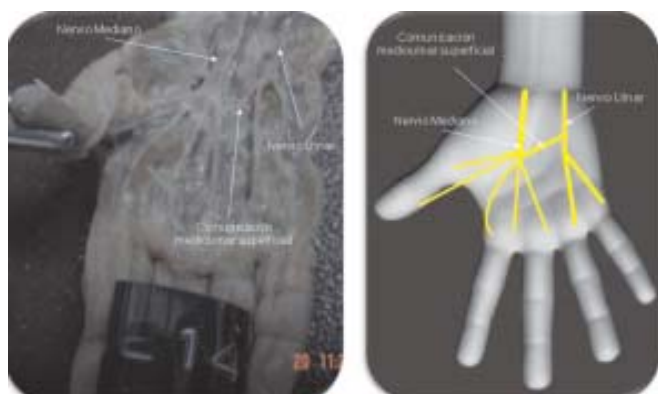
## RESULTADOS

Se presentarán a continuación en seis puntos los datos observados en nuestro trabajo (ver cuadro I y Fig.1):

**Cuadro I:**

Relación del número de ramas musculares del nervio mediano con los músculos de la región tenar.

Hallazgo	N° de casos		Total	%
	Derecha	Izquierda		
1.- Una	13	14	27	67,5
2.- Ausencia	4	6	10	25
3.- Dos	2	1	3	7,5
<b>TOTAL</b>	<b>19</b>	<b>21</b>	<b>40</b>	<b>100</b>



**Figura 1:**

Número de ramos musculares del nervio mediano en la región tenar.

1. En lo referente al número de ramos musculares del nervio mediano en la región tenar se tiene lo siguiente:
  - a) En 67,5% de los casos estudiados (27 regiones palmares), la inervación de la región tenar se encuentra garantizada por un ramo del nervio mediano.
  - b) En 25% no se observaron ramos musculares.
  - c) La inervación se halló garantizada por dos ramos musculares del nervio mediano en 7,5%.

**Cuadro II:**

Hallazgos del número de ramas del nervio mediano dirigido exclusivamente al pollicis.

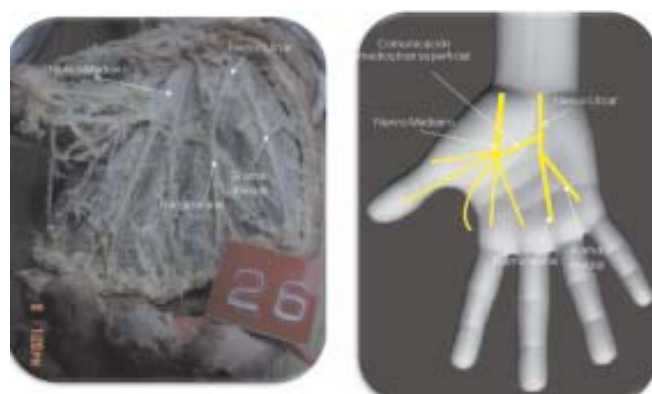Hallazgo	N° de casos		Total	(%)
	Derecha	Izquierda		
1.- Una	14	16	30	75
2.- Dos	5	4	9	22,5
3.- Ausencia		1	1	2,5
<b>TOTAL</b>	<b>19</b>	<b>21</b>	<b>40</b>	<b>100</b>

2. La distribución del número de ramos del nervio mediano dirigido exclusivamente al pollicis son las siguientes (ver cuadro II):
  - a) En 75% un ramo nervioso inerva el primer dedo.
  - b) Dos ramos, uno medial y otro lateral al pollicis garantizan la inervación del pollicis en 22,5%.
  - c) Su ausencia prevaleció en 2,5% de los casos.

**Cuadro III:**

Hallazgos del número de ramas terminales superficiales del nervio ulnar en la región hipotenar.

Hallazgo	N° de casos en la mano		Total	(%)
	Derecha	Izquierda		
1.- Dos	19	20	39	97,5
2.- Una		1	1	2,5
<b>TOTAL</b>	<b>19</b>	<b>21</b>	<b>40</b>	<b>100</b>



**Figura 2:**

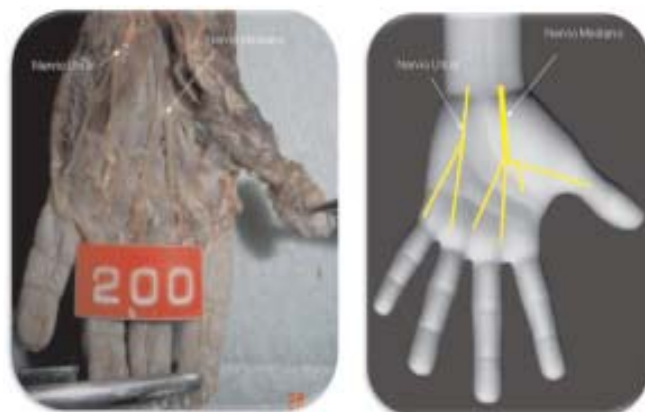Número de ramos terminales superficiales del nervio ulnar en la región hipotenar.

3. En lo que respecta al número de ramos terminales superficiales del nervio ulnar en la región hipotenar, se observó(ver cuadro III):
  - a) En la mayoría de los casos (97,5%, 39 regiones palmares) se hallaron dos ramos terminales superficiales del nervio ulnar (Fig. 2).
  - b) Sólo un ramo terminal superficial en 2,5%.

**Cuadro IV:**

Presencia o ausencia del ramo comunicante

Hallazgo	N° de casos en la mano	%
1.- Presencia del ramo comunicante entre el nervio mediano y ulnar:	33	82,5
1.1.- Miembro derecho.	16	
1.2.- Miembro izquierdo.	17	
2.- Ausencia del ramo comunicante:	7	17,5
2.1.- Miembro derecho.	4	
2.2.- Miembro izquierdo.	3	
<b>TOTAL</b>	<b>40</b>	<b>100</b>



**Figura 3:**

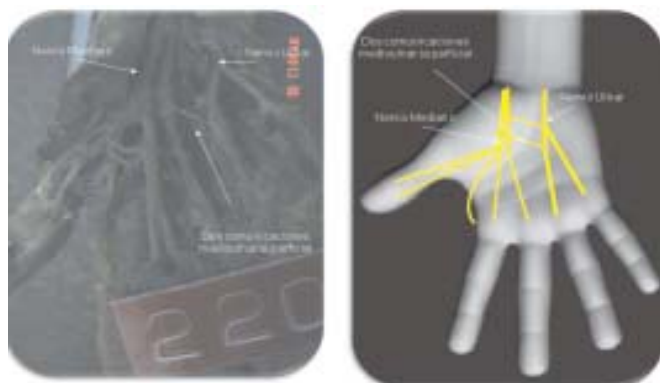
Ausencia del ramo comunicante medio-ulnar superficial.

4. Por otro lado, los hallazgos de la presencia del ramo comunicante medio-ulnar superficial fueron los siguientes (ver cuadro IV):

- a) En la mayoría de los casos (82,5%, 33 regiones palmares) sólo un ramo superficial establece la comunicación entre ambos nervios a nivel del compartimiento palmar medio.
- b) En 17,5% estuvo ausente la mencionada anastomosis (Fig. 3).

**Cuadro V:**  
Presencia o ausencia del ramo comunicante

Hallazgo	Nº de casos en la mano	%
1.- Un ramo comunicante entre el nervio mediano y ulnar:	31	93,93
1.1.- Miembro derecho.	14	
1.2.- Miembro izquierdo.	17	
2.- Mas de un ramo comunicante:	2	6,06
2.1.- Miembro derecho.	2	
2.2.- Miembro izquierdo.		
<b>TOTAL</b>	<b>33</b>	<b>100</b>



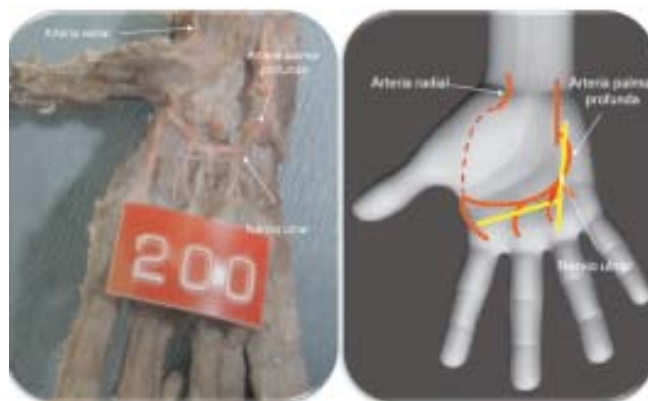**Figura 4:** Dos comunicaciones medio-ulnar superficial palmar.

5. Los hallazgos del número de ramos comunicantes entre los mencionados nervios aportaron los siguientes resultados (ver cuadro V):

- a) En la mayoría de la casuística (93,93%, 31 regiones palmares) existió sólo un ramo comunicante medio-ulnar superficial.
- b) En 6,06%, es decir, 2 casos se observó la presencia de dos comunicaciones medio-ulnar superficial a nivel del compartimiento palmar medio (ver figura 4).

**Cuadro VI:** Relación del ramo terminal del nervio ulnar con el arco palmar profundo.

Hallazgo	Casos en la mano		Total	%
	der.	izq.		
1. Al principio situado por encima del arco palmar profundo lo cruza por delante para situarse debajo de éste.	9	8	17	42,5
2. Rama terminal situada totalmente anterior al arco palmar profundo.	6	7	13	32,5
3. Ausencia del ramo terminal profundo del nervio ulnar.	3	5	8	20
4. Rama terminal situada en su trayecto por encima del arco palmar profundo.	1	1	2	5
<b>TOTAL</b>	<b>19</b>	<b>21</b>	<b>40</b>	<b>100</b>



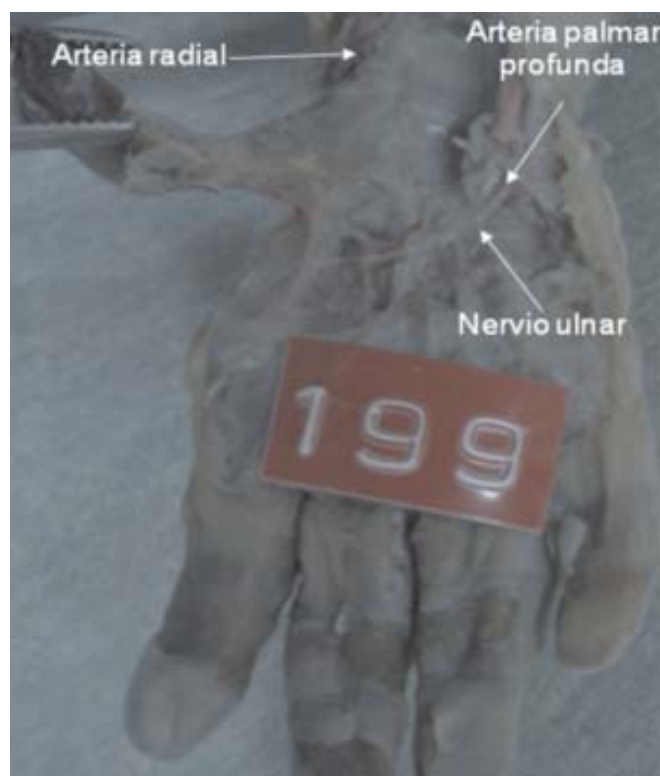**Figura 5.1:**

Relación normal del ramo terminal profundo del nervio ulnar con el arco palmar profundo.

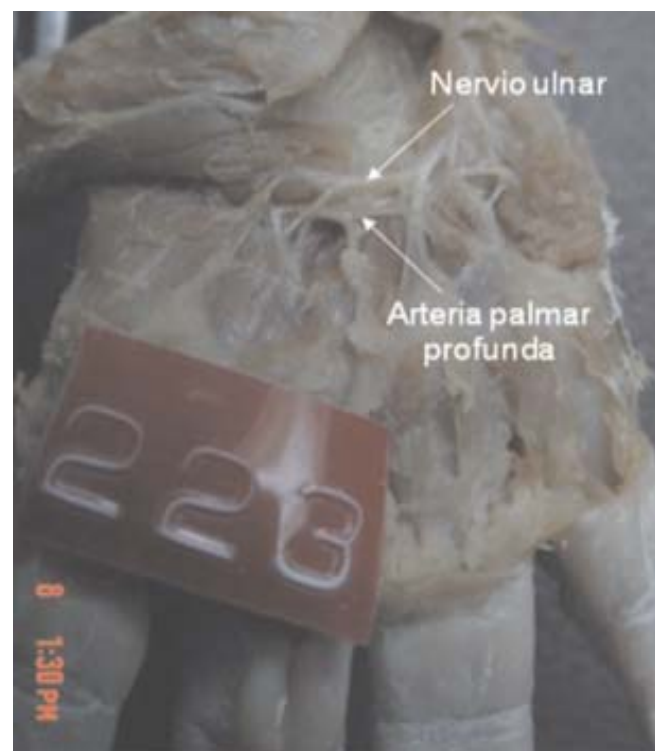6. Por último, los hallazgos de la relación entre el ramo terminal profundo del nervio ulnar con la arteria palmar profunda son (ver cuadro VI):

- a) Al principio situado por encima de la arteria palmar profunda, lo cruza por delante para situarse debajo de éste en 42,5% de la casuística (figura 5.1).
- b) En 32,5% el ramo terminal ulnar se sitúa completamente anterior a la arteria palmar profunda (figura 5.2).
- c) La ausencia del dicho ramo terminal prevaleció en 8 casos (20%)
- d) El ramo terminal estuvo situado en su trayecto por encima de la arteria palmar profunda en un solo caso (5%) (Figura 5.3).





**Figura 5.2:**  
Ramo terminal ulnar profundo delante de la arteria palmar profunda.



**Figura 5.3:**  
Ramo terminal ulnar profundo por encima de la arteria palmar profunda.

## DISCUSIÓN

Según la literatura clásica la inervación motora de la región palmar <sup>(5, 6, 7, 8, 9, 10, 11)</sup> se encuentra garantizada por dos grandes nervios: mediano y ulnar.

En lo que respecta a la relación del nervio mediano con los músculos de la región tenar, Latarjet y Ruíz<sup>(5)</sup>, Bouchet y Cuilleret<sup>(7)</sup>, Rouvier y Delmas<sup>(8)</sup>, Netter<sup>(9)</sup>, Testut y Jacob<sup>(11)</sup> mencionan cinco ramos terminales descritos de la siguiente manera: el primer ramo, es netamente muscular tenariano, y a nivel de la eminencia tenar se divide en: un ramo superficial para el músculo abductor corto del pollicis y dos ramos profundos, uno para el oponente y otro para el fascículo lateral del pollicis. El segundo ramo, corresponde a la colateral palmar del pollicis; el tercer y cuarto ramo inervan al primer y segundo lumbrical, respectivamente. El último ramo, se dirige al tercer espacio intermetacarpiano donde garantiza la inervación motriz. Nuestra casuística coincide con estos autores en 67,5%; pero existe un valor representativo (25%) en el cual se hallaron dos ramos musculares tenarianos y estuvo ausente en 7,5% de los casos.

Por otra parte, Olave y col<sup>(12)</sup>, describen tres ramos restringidos a los siguientes músculos de la región tenar: cabeza del músculo flexor corto del pollicis, abductor corto del pollicis y oponente de dicho dedo en el 50% de su casuística. Mientras en 40%, existían solamente ramos para los dos últimos músculos mencionados. Los mencionados autores <sup>(5, 7, 8, 9, 11)</sup>, hacen referencia que la inervación motora del pollicis se encuentra asegurada por un solo ramo nervioso. En el presente trabajo, 75% de las regiones disecadas confirma el hallazgo.

Por otro lado, ellos <sup>(5, 7, 8, 9, 11)</sup> también sustentan la existencia de un ramo superficial ulnar que penetra la celda palmar media y se divide en un ramo medial y un ramo lateral en la región hipotenar. Coincidimos con ellos en 39 regiones disecadas (97,5%), es decir, la mayoría de la casuística.

Pacheco y Olave<sup>(13)</sup>, observaron en 95% de una muestra de 20 manos de adultos, que el nervio digital palmar propio del lado ulnar, del digiti minimi, proviene de un ramo directo del nervio ulnar y en el resto de los casos (5%), de un cadáver femenino, hallaron un ramo antebraquial que participó en la formación del nervio palmar propio mencionado. No obstante, en el presente trabajo no se observó éste último y no se estudió la

disposición de los ramos nerviosos del nervio ulnar en los músculos interóseos y lumbricales como destacan Olave E y Sol en el 2008<sup>(14)</sup>.

Olave y colaboradores<sup>(15)</sup> estudiaron la disposición y relación que tienen éstos nervios en la mano y concluyeron que el ramo comunicante medio-ulnar superficial fue encontrado en 48 casos (96%). Respecto a la posición de la anastomosis describieron que el ramo descrito es: proximal a dos elementos, la arteria palmar superficial y/o a la arteria ulnar en 20 casos (41,7%); distal en 5 regiones (10,4%); y dorsal al mismo en 4 casos. Estos casos proceden de una muestra de 50 manos de cadáveres adultos. Sin embargo, nuestros hallazgos reportaron que el 82,5% (33 casos) apoyan la observación de la anastomosis nerviosa, pero no se estudió la relación de la misma respecto a las arterias palmar superficial y ulnar.

Unver y col<sup>(16)</sup>, reportan esta anastomosis en 29,5% (59 regiones palmar) de una muestra de 100 manos de fetos de edades gestacionales comprendidas entre 13 y 40 semanas de gestación. Por otro lado, Loukas y col<sup>(17)</sup>, sustentan el hallazgo en 85% de 200 regiones palmares de cadáveres adultos.

Tomando en consideración nuestros hallazgos y comparándolo con Unver y col<sup>(16)</sup>, se sustenta que existe una baja incidencia de la comunicación medio-ulnar superficial en Turquía respecto a la descrita por nosotros en Venezuela.

En el 2011, Loukas y col<sup>(18)</sup>, en su investigación describen las relaciones de la comunicación medio-ulnar profunda en la celda palmar media. Sin embargo, éste objetivo no fue planteado en este trabajo.

Uver y col<sup>(16)</sup>, Bouchet y Cuilleret<sup>(2)</sup>, Rouviere y Delmas<sup>(8)</sup>, Netter<sup>(9)</sup> mencionan que una anastomosis a nivel palmar comunican ambos nervios a nivel del tercer espacio interóseo; no obstante, en 2 regiones disecadas (6,06%) se observó dos comunicaciones entre ambos nervios. Hasta ahora no se ha conseguido referencia de este hallazgo tanto en los textos clásicos como en publicaciones.

Por último, Olave y col<sup>(19)</sup> en 1997, estudiaron 60 manos en 30 cadáveres adultos de ambos sexos, hallando la arteria palmar profunda ventral respecto a la rama

profunda del nervio ulnar en un 50%; la misma arteria se situó dorsal en el 45% de las regiones disecadas por ellos. Los resultados de la presente investigación reportan que 42,5% coincide con la descripción clásica<sup>(5, 7, 8, 9, 11)</sup>; en 32,5% el ramo terminal fue ventral en su trayecto profundo respecto a la arteria. Entretanto, en 8 casos (5%) se ubicó por encima de la arteria palmar profunda y no se evidenció el ramo terminal en 20%. Sin embargo, no se estudian las variaciones arteriales en la mano como hace referencia Arvelo N.<sup>(20)</sup>.

## CONCLUSIONES

- Existe una gran variabilidad de patrones morfológicos en la distribución nerviosa motora de la región palmar.
- El aporte del nervio mediano en la región tenar está garantizado por una rama muscular y otra exclusivamente para el pollicis.
- Con respecto al nervio ulnar se hallaron dos ramas superficiales terminales en el territorio hipotenar.
- El hallazgo más común fue la comunicación medio-ulnar superficial en el compartimiento palmar medio.
- En el 42,5% de los hallazgos prevaleció el ramo terminal del nervio ulnar ubicado al principio por encima del arco palmar profundo, a medida que desciende lo cruza por delante para situarse debajo de éste.
- En síntesis, se puede evidenciar la prevalencia de variaciones anatómicas de la inervación de esta región en cuanto a su presentación y número; de tal manera que en el momento de abordar un paciente con una patología en la región ya mencionada; debemos tomar en consideración las descripciones clásicas de la literatura anatómica y profundizar las diversas presentaciones de los elementos anatómicos implicados, esto permite realizar un correcto abordaje quirúrgico-terapéutico como reporta Nagle DJ y Santiago KJ<sup>(21)</sup> ante una paciente femenina de 17 años de edad quien se somete a una cirugía por pseudoartrosis de escafoides presentando una variación anatómica en el ramo palmar del nervio mediano; evitando así cometer un error heurístico representativo<sup>(22)</sup>.

## REFERENCIAS BIBLIOGRÁFICAS

1. **Brunicardi F, Andersen D, Billiar T, Dunn D, Hunter J, Pollock R, Sxhwartz:** Principios de Cirugía. Volumen II. Ed. McGraw Hill. 8ª ed. 2005. P.p 1721-84.
2. **Tubbs R, Rogers J, Loukas M, Cömert A, Shoja M, Cohen-Gadol A.** Anatomy of the palmar branch of the ulnar nerve: application to ulnar and median nerve decompressive surgery. *J Neurosurg.* 2011. Jan. 114(1): 263-7.
3. **Shi Q, Macdermid J.** Is surgical intervention more effective than non-surgical treatment for carpal tunnel syndrome? A systematic review. *J Orthop Surg Res.* 2011. Apr. 11; 6(1): 17.
4. **Patijn J, Vallejo R, Janssen M, Huygen F, Lataster A, Van Kleef M, Mekhail N.** Carpal Tunnel Syndrome. *Pain Pract.* Mar, 2011.
5. **Latarjet M, Ruiz L.** Anatomía Humana. Volumen I. Ed. Médica Panamericana. 3ª ed. 1999. P.p 702-717.
6. **Snell R.** Anatomía clínica. 6ª ed. México: Ed McGraw Hill; 2000: 483-84.
7. **Bouchet A., y Cuilleret J.** Anatomía descriptiva, topográfica y funcional-Miembros superiores. Ed. Médica-Panamericana. 1.979. Buenos Aires. P.p 226-40.
8. **Rouviere H.** Anatomía Humana: descriptiva, topográfica y funcional. Tomo III 9ª ed. España: Casa Ed Bailli-Bailliere; 1994: 247-53.
9. **Netter F.** Atlas de Anatomía Humana. 2ª ed. España: Ed Masson; 1999: 434-435.
10. **Moore KL, Dalley AF.** Anatomía con orientación clínica. 4ª ed. Madrid, España: Ed Médica-Panamericana; 2007:837-46.
11. **Testut L y Jacob O.** Anatomía Topográfica. Tomo II: miembro superior. 8ª ed. Ed Salvat. España, 1975: 807-32.
12. **Olave E, Prates J, Del Sol M, Sarmiento A, Gabrielli C.** Distribution patterns of the muscular branch of the median nerve in the thenar region. *J Anat.* 1995. Apr. 186 (Pt 2): 441-6.
13. **Pacheco, J; Olave E.** Contribución del nervio ulnar para la formación del nervio digital palmar propio ulnar del dedo mínimo. *Int J Morphol.* 2009. 27(4). 1169-1172.
14. **Olave E, Del Sol M.** Distribución del nervio ulnar: inervación de los músculos interóseos, lumbricales y aductor del pulgar. *Int J Morphol.* 2008. 26(4): 959-962.
15. **Olave, E.; Del Sol, M; Gabrielli, C.** Disposición y relaciones del ramo comunicante entre los nervios ulnar y mediano en la mano humana. *Rev. Chil. Anat.* 1998. 16(2):263-269.
16. **Unver D, Uysall I, Karabulut A, Seker M, Ziyilan T.** Communications between the palmar digital braches of the median and ulnar nerves: a study in human fetuses and a review of the literature. *Clin Anat.* 2010. Mar. 23 (2): 234-41.
17. **Loukas M, Louis R, Stewart L, Hallner B, DeLuca T, Morgan W, Shah R, Mlejnek J.** The surgical anatomy of ulnar and median nerve communications in the palmar surface of the hand. *J Neurosurg.* 2007. May. 106(5): 887-93.
18. **Loukas, M; Bellary, S; Tubbs, R; Shoja, M; Cohen, A.** deep palmar communication between the ulnar and median nerves. *Clin Anat.* 2011. Mar 24(2): 197-201.
19. **Olave E, Prates JC, Del Sol M, Gabrielli C.** Anatomical relationships between the deep palmar arch and the deep branch of the ulnar nerve. *Folia Morphol (Warsz).* 1997; 56(3): 187-93.
20. **Arvelo N.** Estudio sobre la distribución arterial de la mano en fetos. *Rev Soc Ven Cien Morf.* 1995. Vol 1 (2): 69-96.
21. **Nagle D, Santiago K.** Anomalous palmar cutaneous branch of the median nerve in the distal forearm: case report. *J Hand Surg Am.* 2008. Oct. 33(8): 1329-30.
22. **Wainstein E.** Algunos problemas del razonamiento médico en el proceso de diagnóstico. Papel de algunas heurísticas y posibles soluciones. *Rev Med Chile* 2009; 137:1636-41.