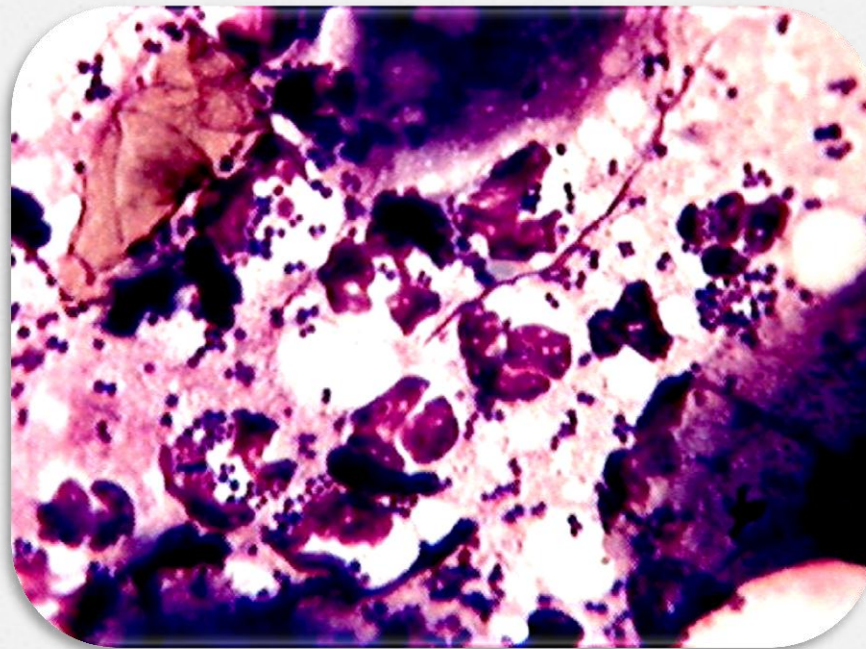
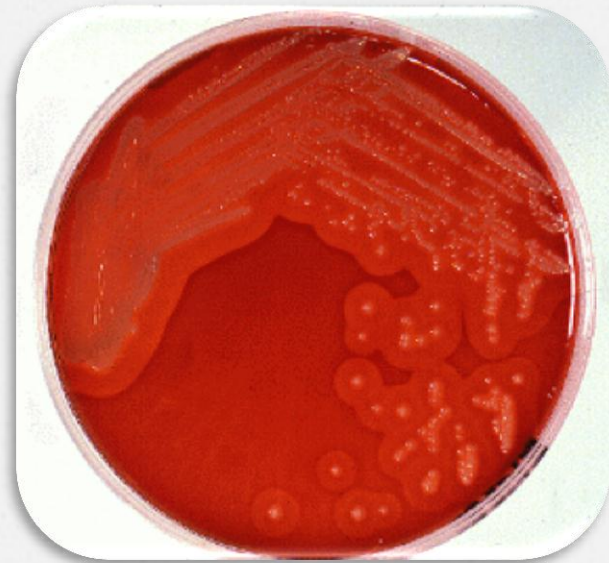

Pioderma una Dermatopatía Común



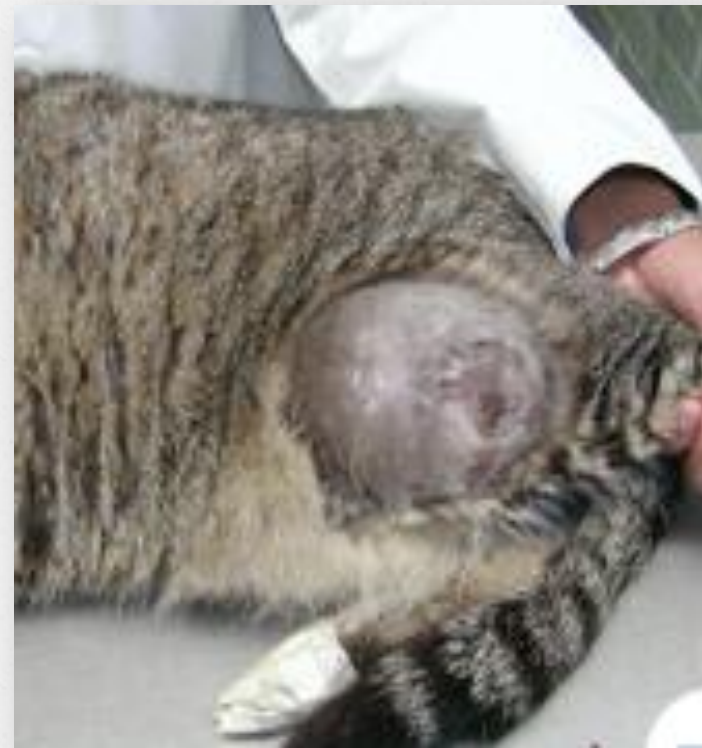Pioderma

- o «*Staphylococcus intermedius*»
- o Gram +
- o Coagulasa (-)
- o Produce β - lactamasa



Gatos absceso subcutáneo

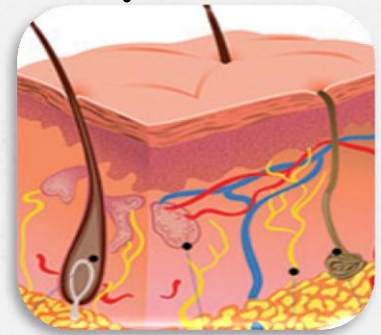
- o *Pasteurella multocida*
- o *Strepto. B-hemolitico*
- o *Corynebacterium sp*
- o *Actinomyces sp*
- o *Bacteroides sp*
- o *Fusobacterium necrophorus*



CLASIFICACIÓN DE LOS PIODERMAS

El pioderma se ha clasificado de acuerdo a:

- o Causa que lo origina
- o Profundidad o capas de la piel que involucran



Causa que lo origina

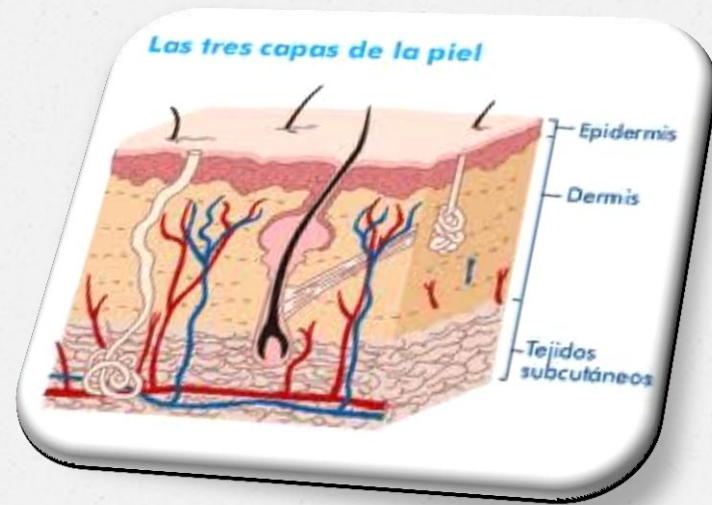
De acuerdo a la causa que lo origina el pioderma puede ser:

- o Primario
- o Secundario
- o Transitorio

**«EL PIODERMA DE ORIGEN SECUNDARIO
ES EL MÁS FRECUENTE»**

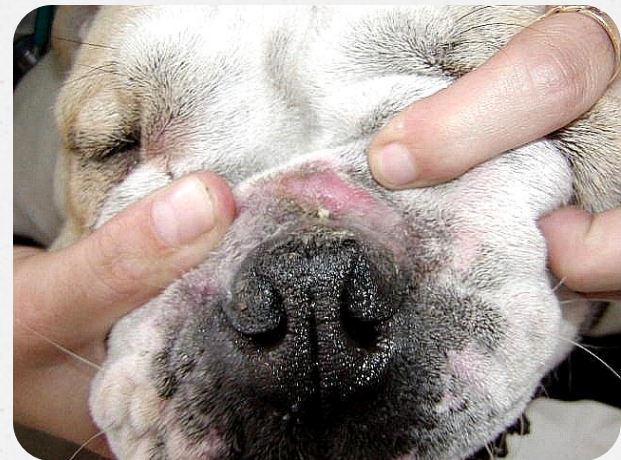Profundidad

- De superficie
 - Intértrigo
 - Dermatitis aguda húmeda
- Superficial
 - Impétigo
 - Foliculitis superficial
- Profundo
 - Foliculitis profunda
 - Furunculosis
 - Celulitis

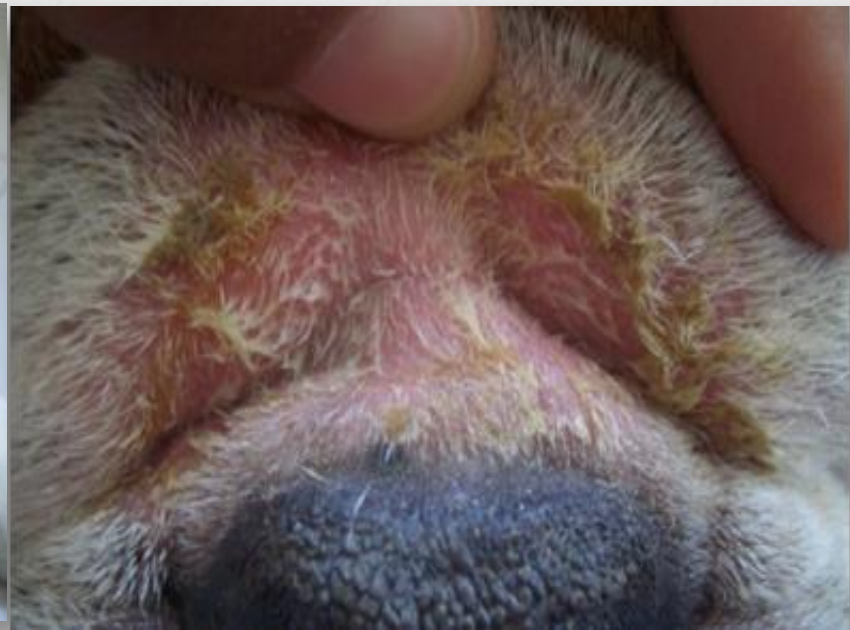
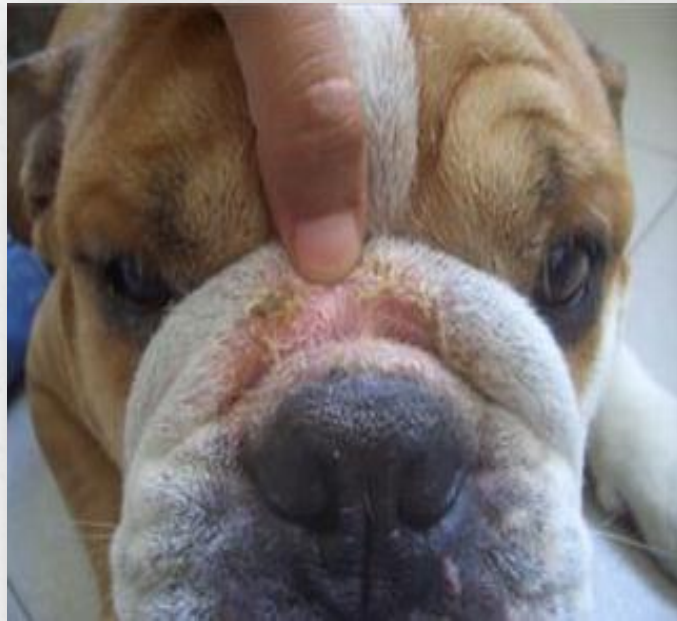
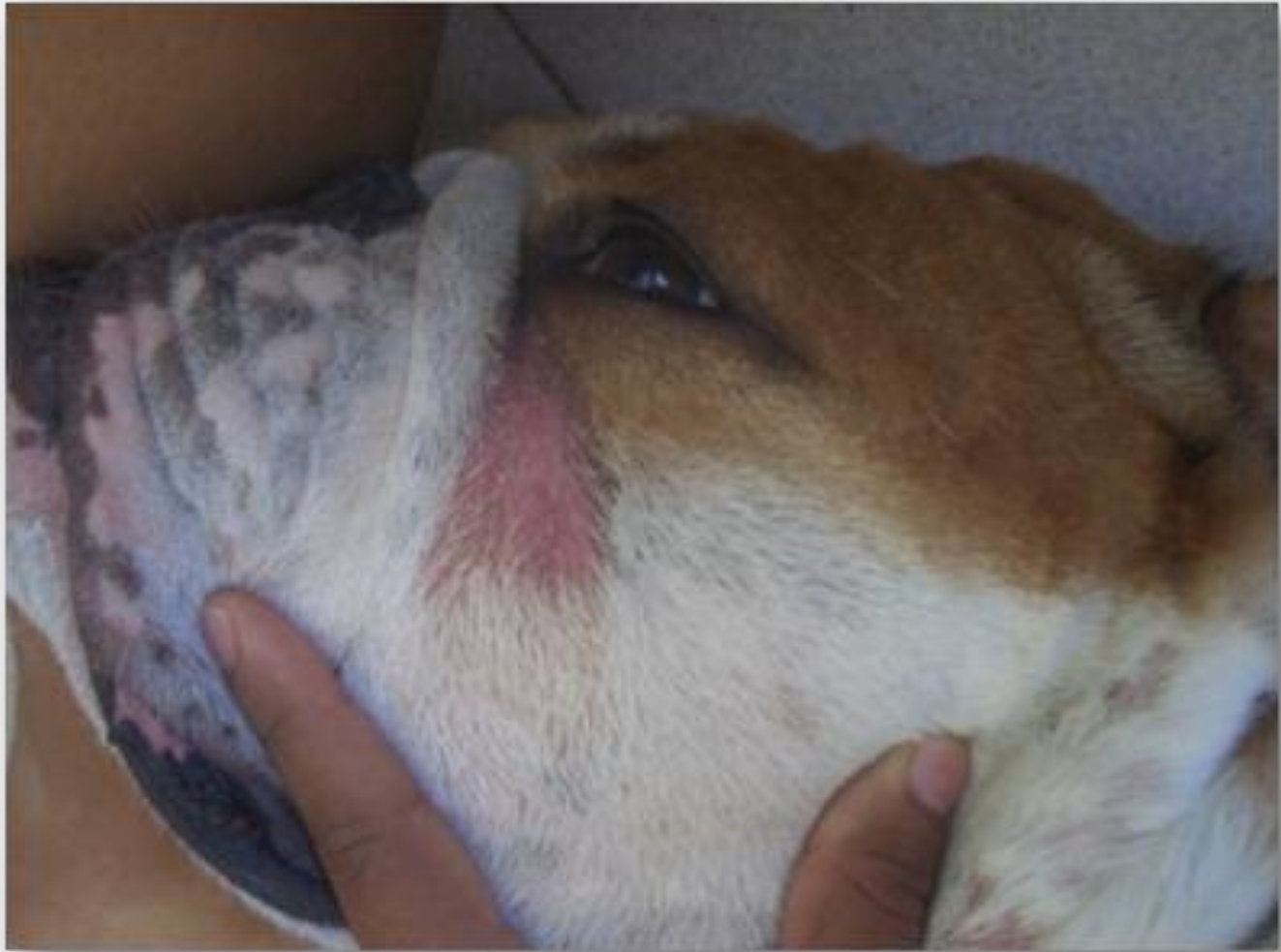Pioderma de superficie

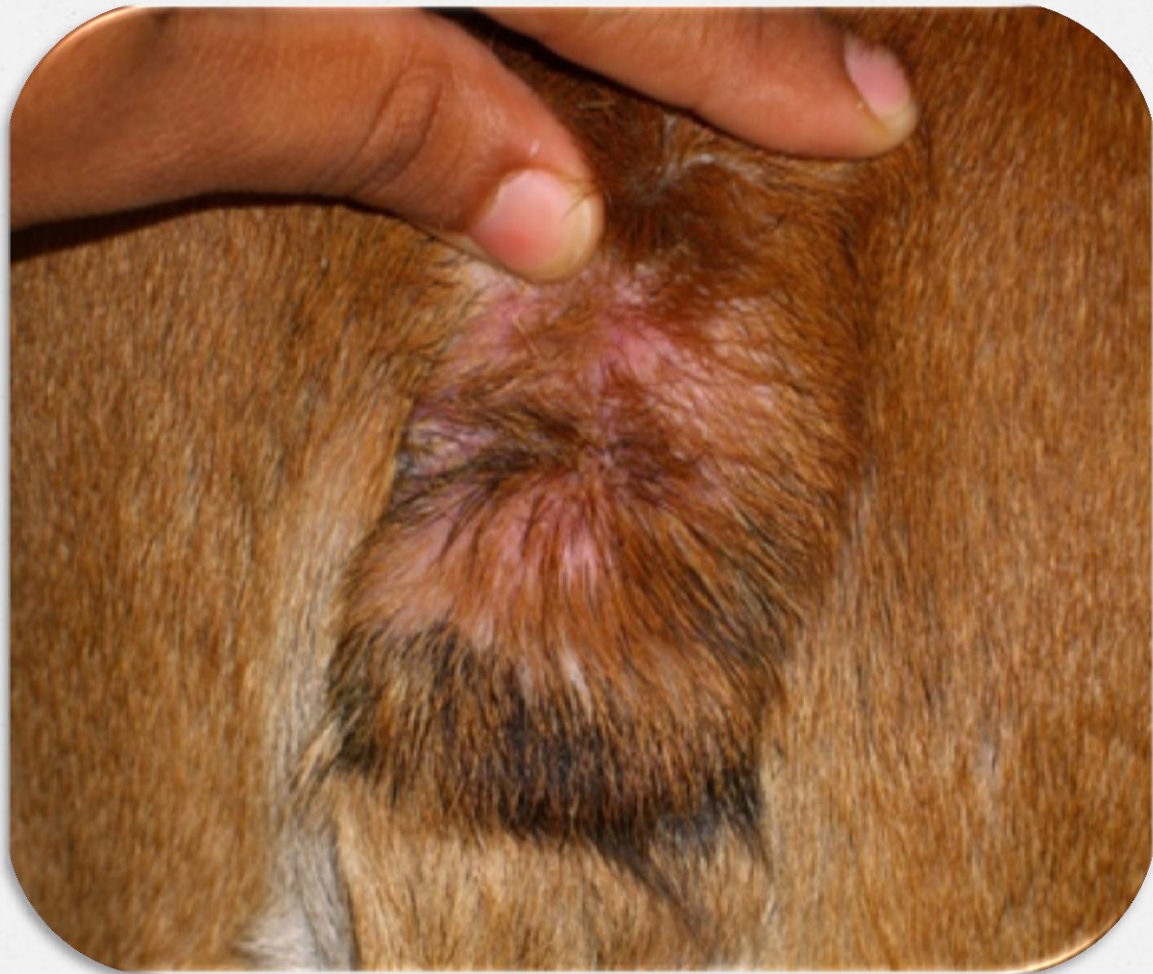- DERMATITIS DE LOS PLIEGUES CUTÁNEOS (INTERTRIGO)
- DERMATITIS PIOTRAUMÁTICA (DERMATITIS HÚMEDA AGUDA) HOT SPOT



DERMATITIS DE LOS PLIEGUES CUTÁNEOS (INTERTRIGO)

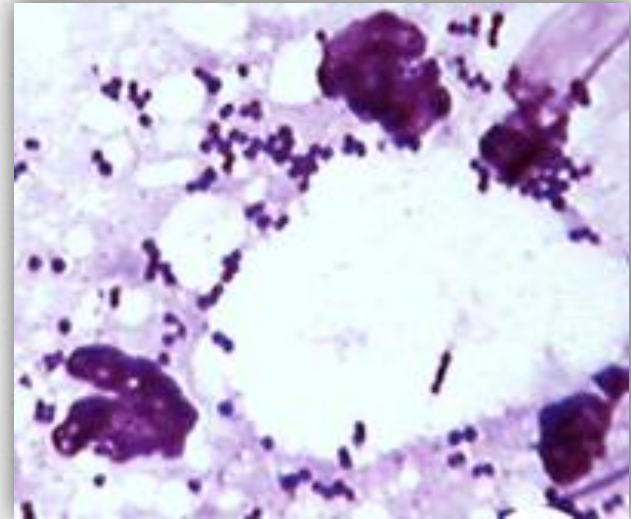






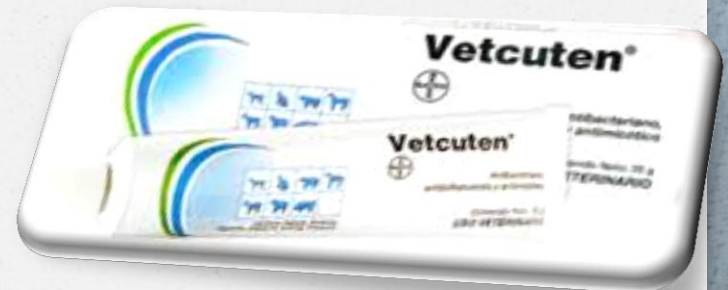Diagnóstico

- o La raza
- o Patrón de distribución
- o Tipos de lesiones
- o Citologías:
 - Impronta
 - Cinta adhesiva transparente
- Raspado cutáneo

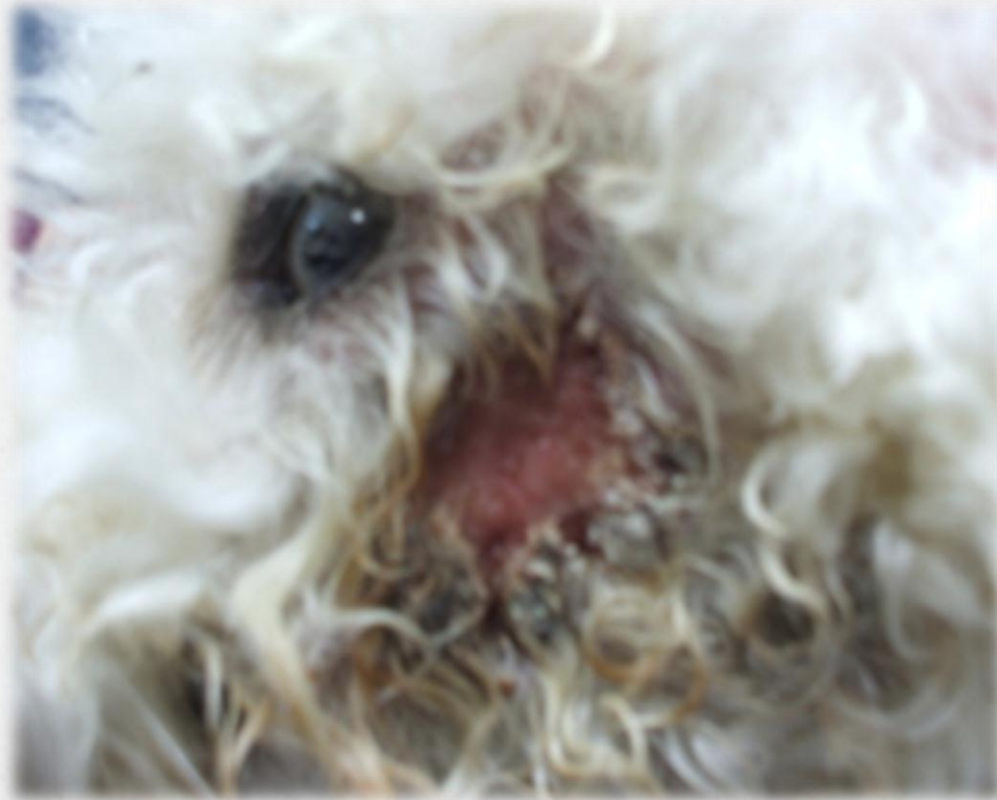

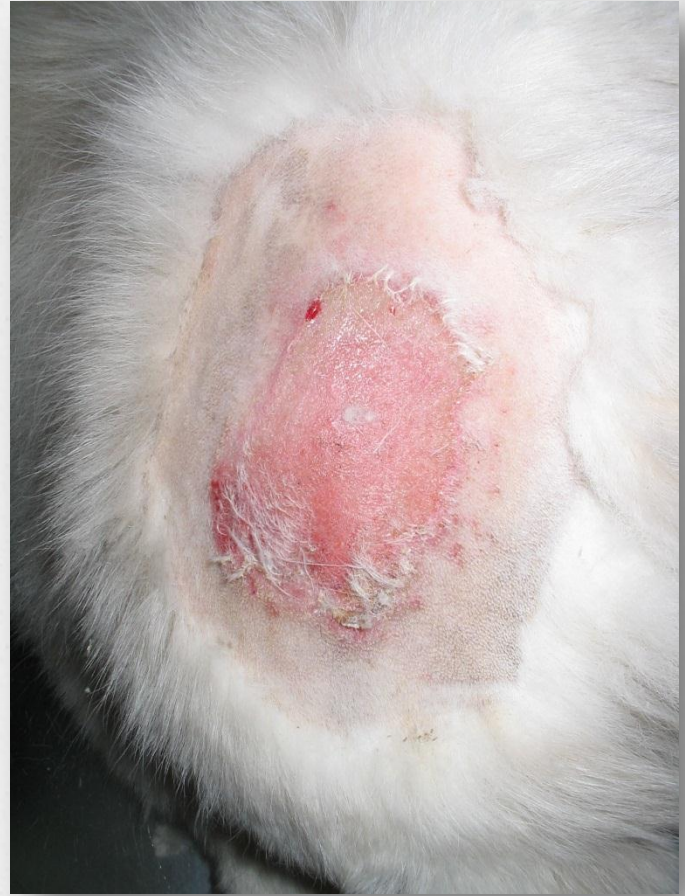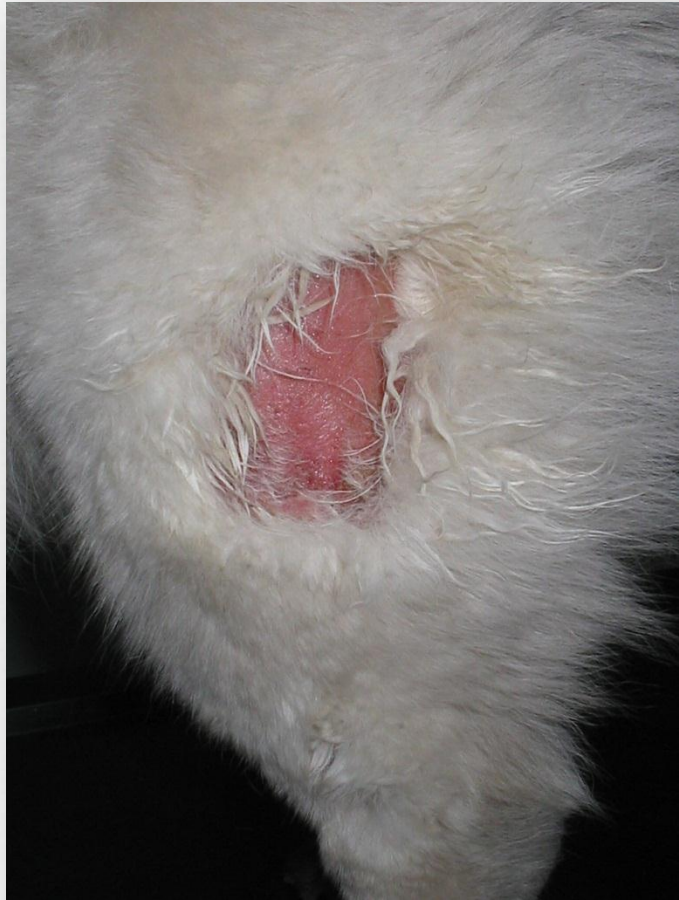Tratamiento

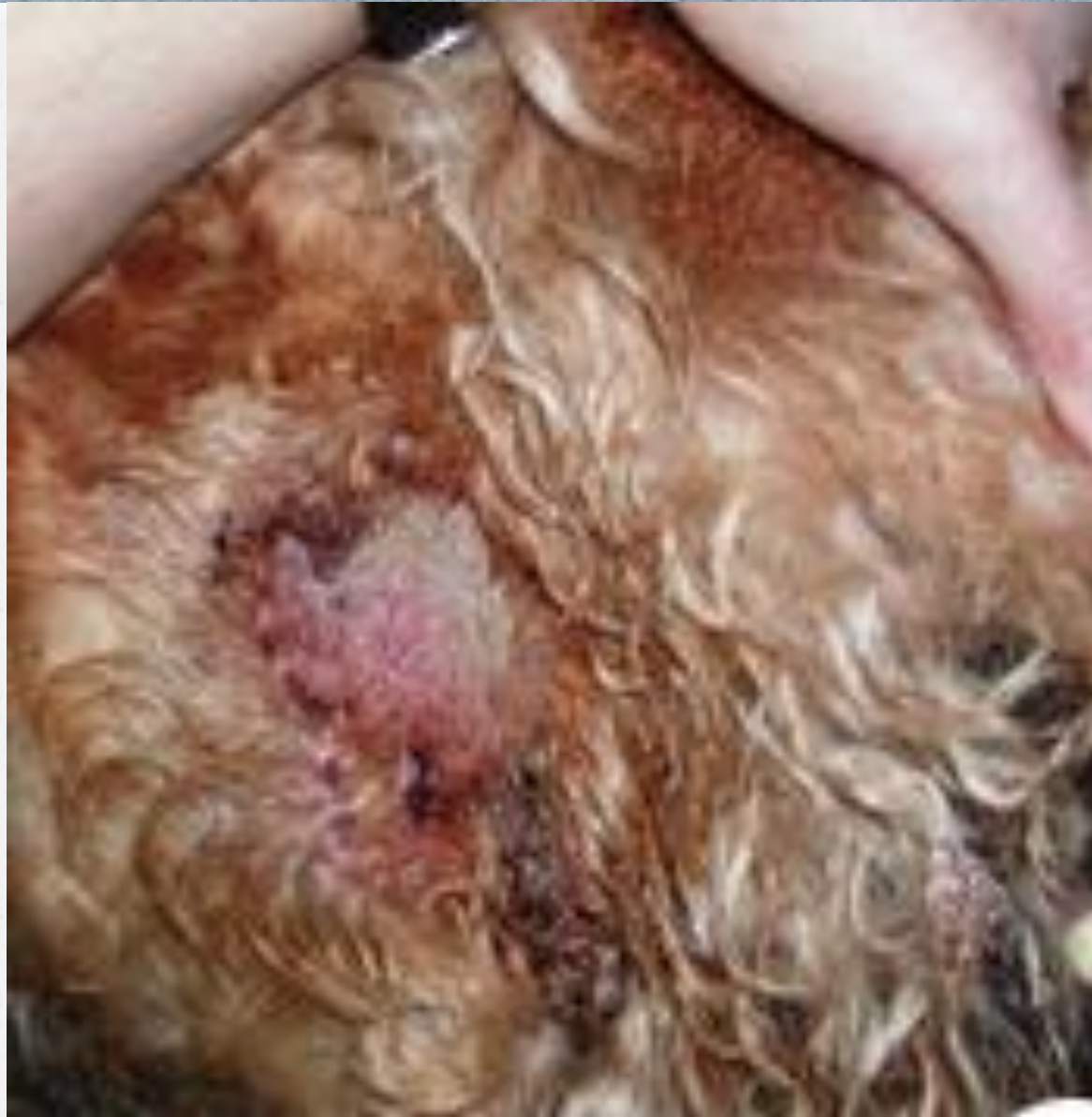- ✓ **Rasurado y limpieza de la zona**
 - Solución Yodada al 2%
 - Clorhexidina al 0.25%
 - Champú Clorhexidina 0.5%
- ✓ **Aplicación de astringentes**
 - Acetato de Aluminio 2%
 - Sulfato de Magnesio
 - Cloruro de sodio
 - Peróxido de Benzoilo en gel 2.5%
 - Champú Peróxido Benzoilo 3%
- ✓ **Antibióticos Tópicos**
- ✓ **En casos necesarios el manejo del prurito**
- ✓ **Resección quirúrgica del pliegue**

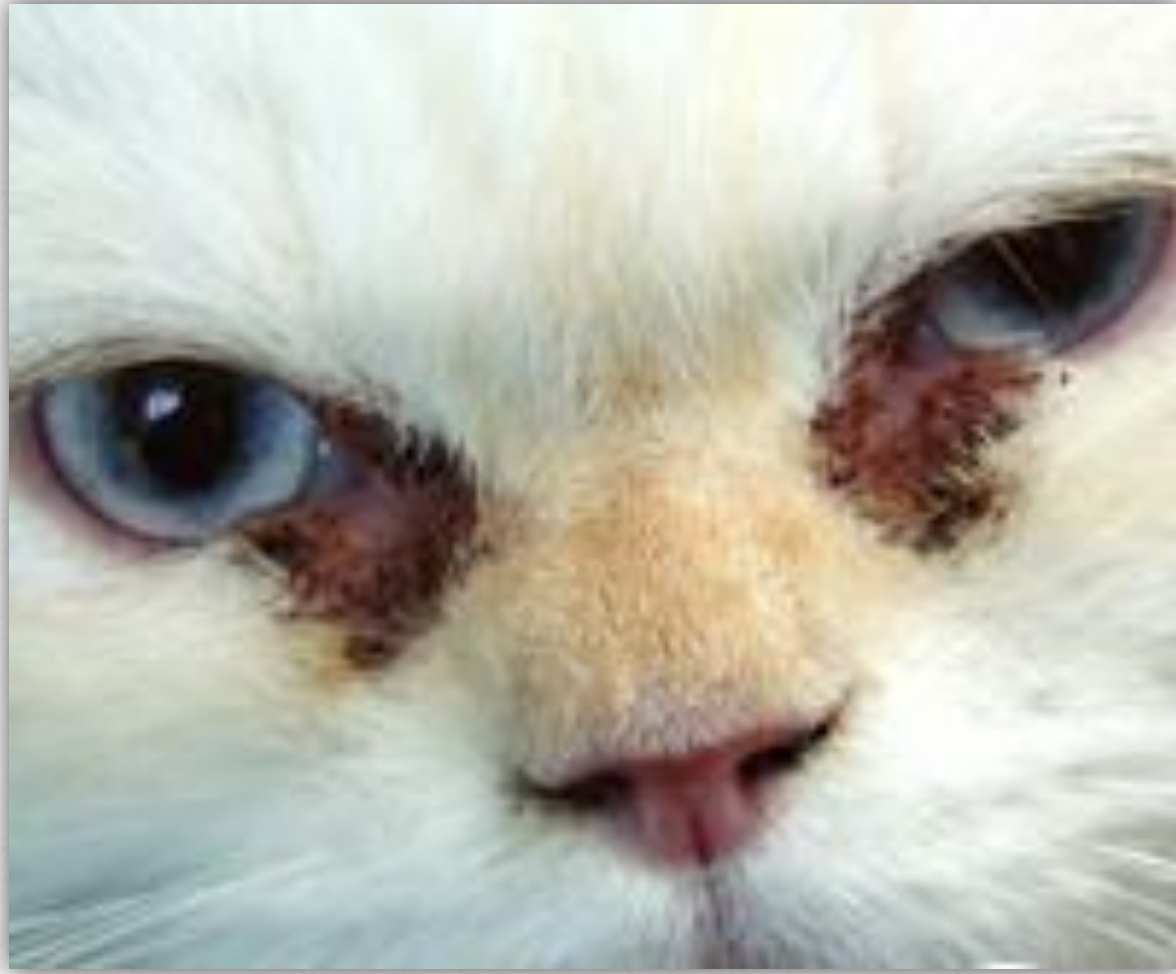

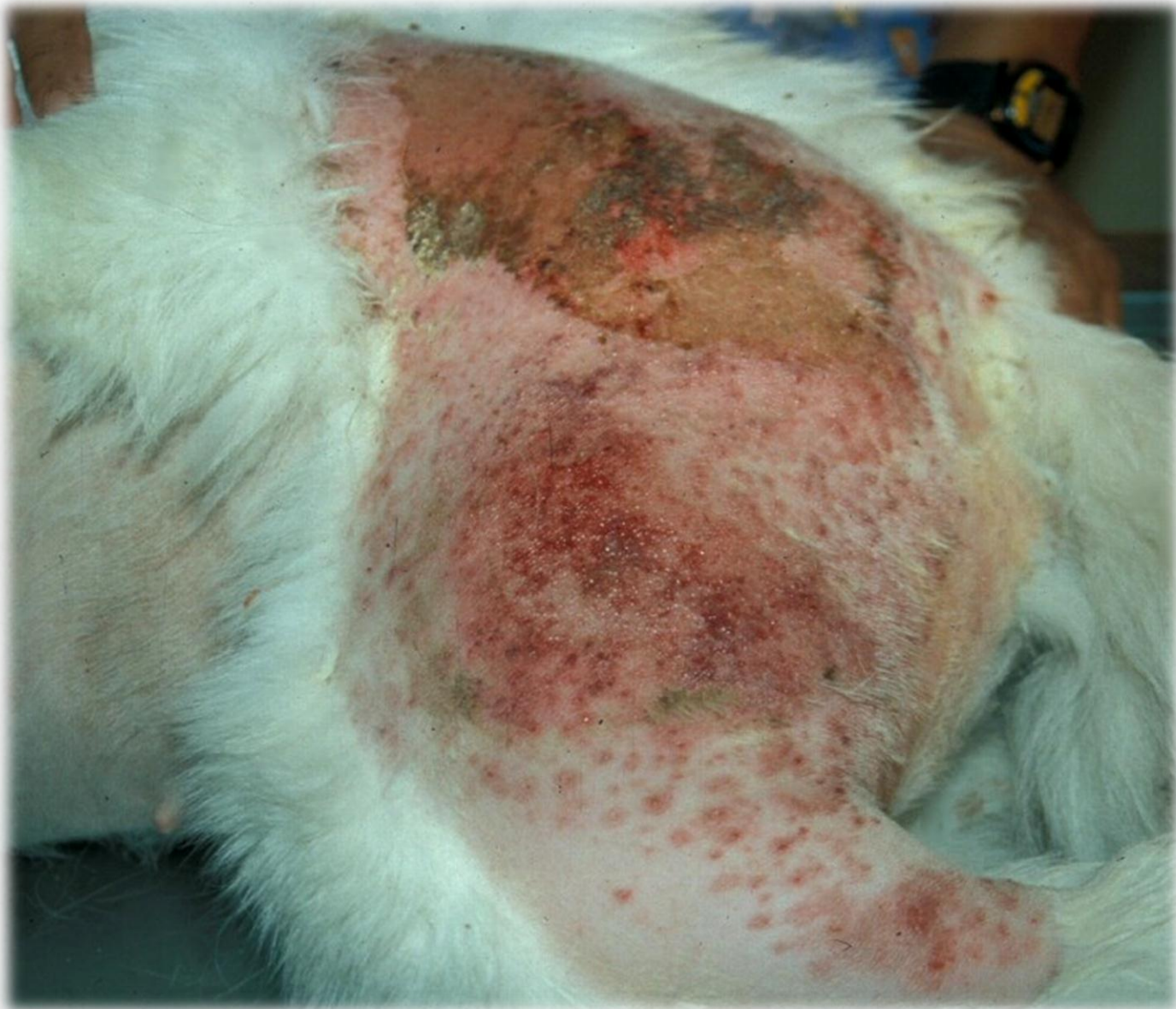*DERMATITIS PIOTRAUMÁTICA
(DERMATITIS HÚMEDA AGUDA)*





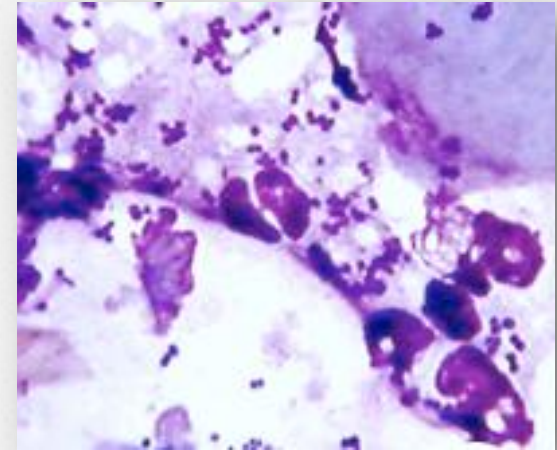






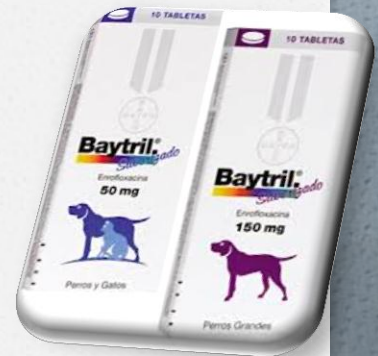Diagnóstico

- o Patrón de distribución
- o Tipos de lesiones
- o Citologías:
 - Impronta
 - Cinta adhesiva transparente
- o Raspado cutáneo



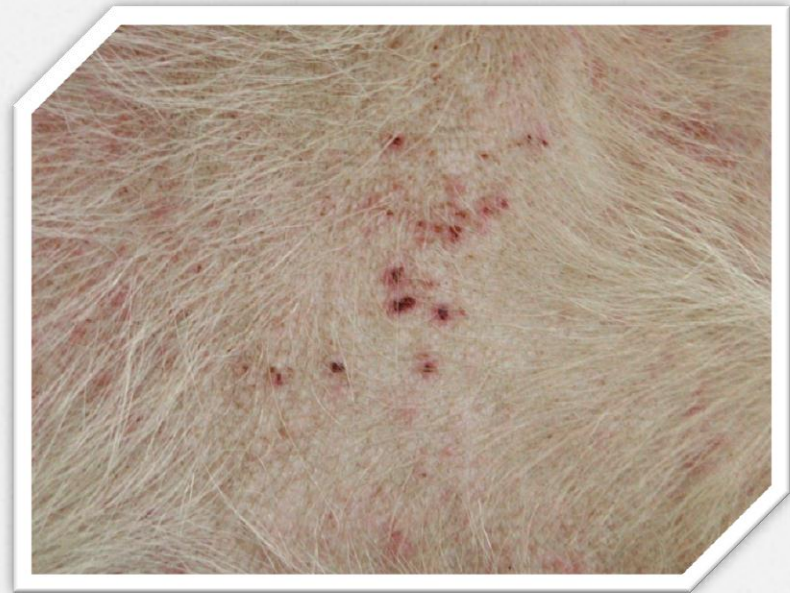Tratamiento

- ✓ **Rasurado y limpieza de la zona**
 - Sedación o Anestesia general
 - Clorhexidina al 0.25%
 - Champú antiséptico con clorhexidina 0.5%
 - Champú antiséptico con Peróxido Benzoilo 3%
- ✓ **Antibióticos sistémicos**
 - Cefalexina 30 mg/kg SID
 - Enrofloxacinina 10 - 15 mg/kg SID
 - Amoxicilina con Ac. Clavulanico 20mg/kg BID
- ✓ **Antibióticos Tópicos**
- ✓ **En casos necesarios el manejo del prurito**
 - Prednisona: 1 mg/kg perro SID durante 5 días
1- 2 mg/kg gato SID durante 5 días

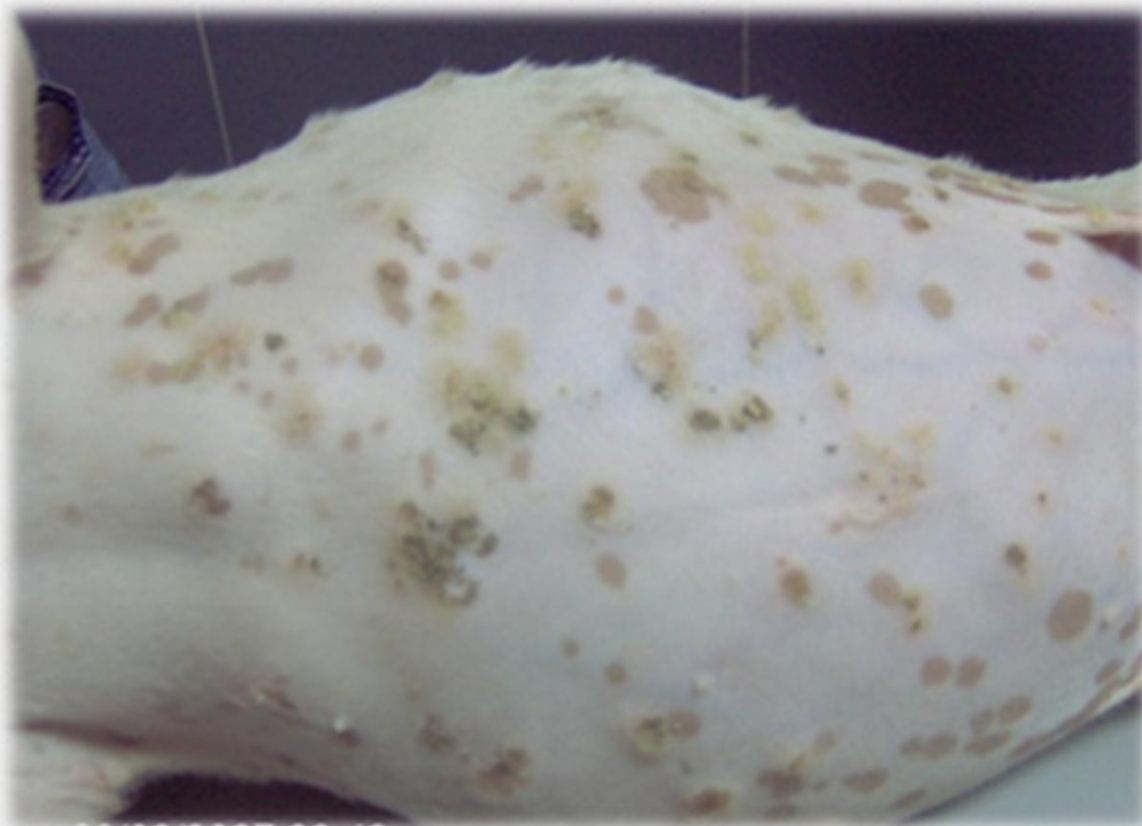


Pioderma superficial

- o Impétigo
- o Foliculitis Bacteriana Superficial
- o Mucocutaneo



Impétigo-Pioderma Juvenil o Dermatitis Pustulosa Superficial



08/08/2007 08:46 am

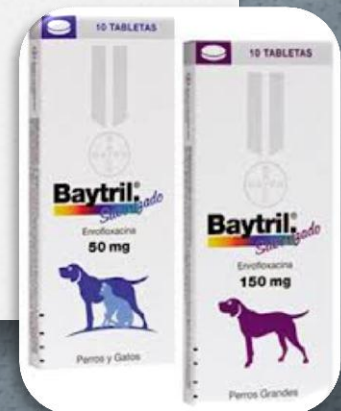
Diagnóstico

- o Patrón de distribución
- o Tipos de lesiones
- o Citologías:
 - Aspirado por aguja fina
 - Cinta adhesiva transparente
- ✓ En pacientes adultos (Hemograma, perfiles bioquímicos, urianalisis, panel hormonal y serología)

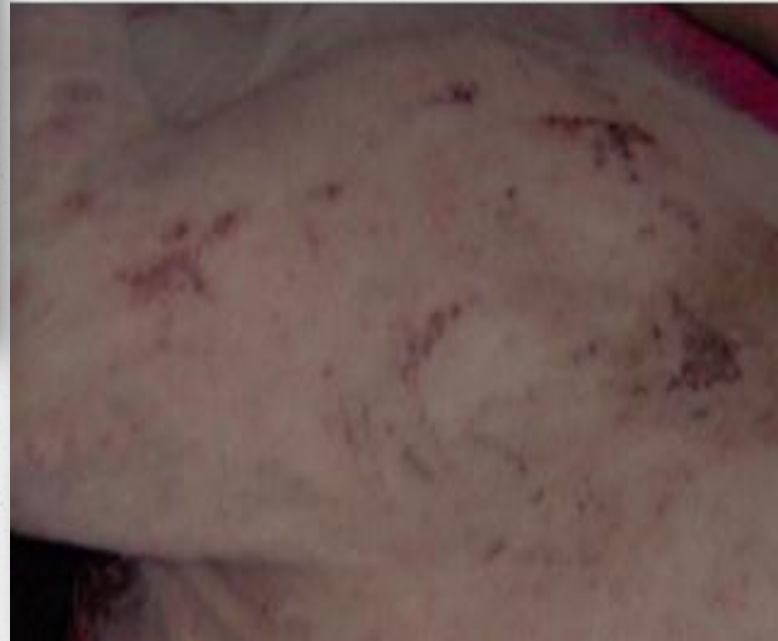
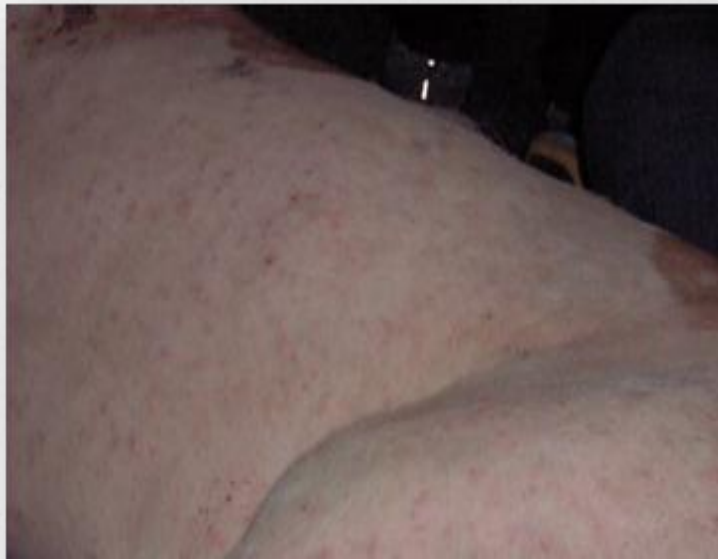
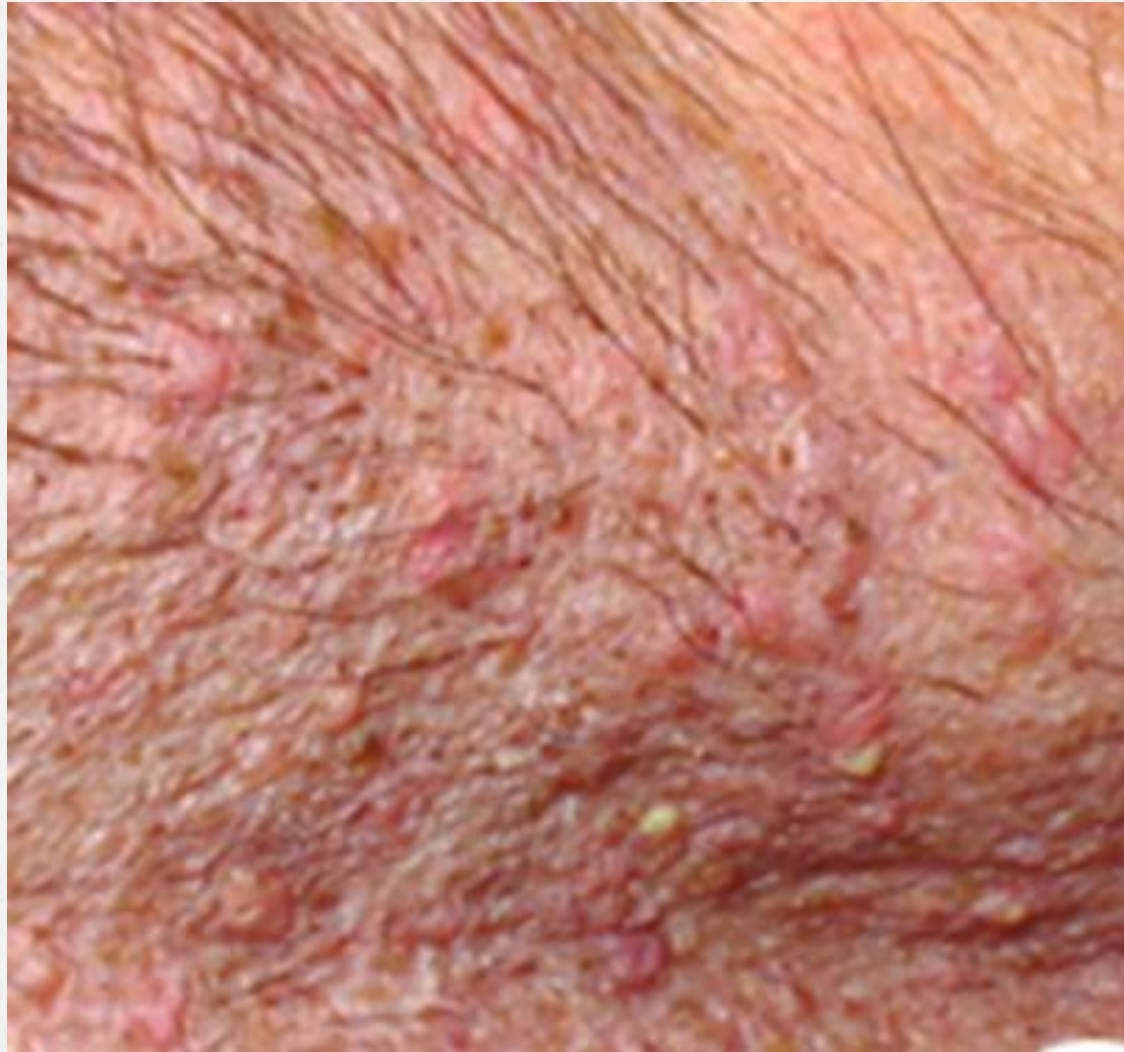Tratamiento

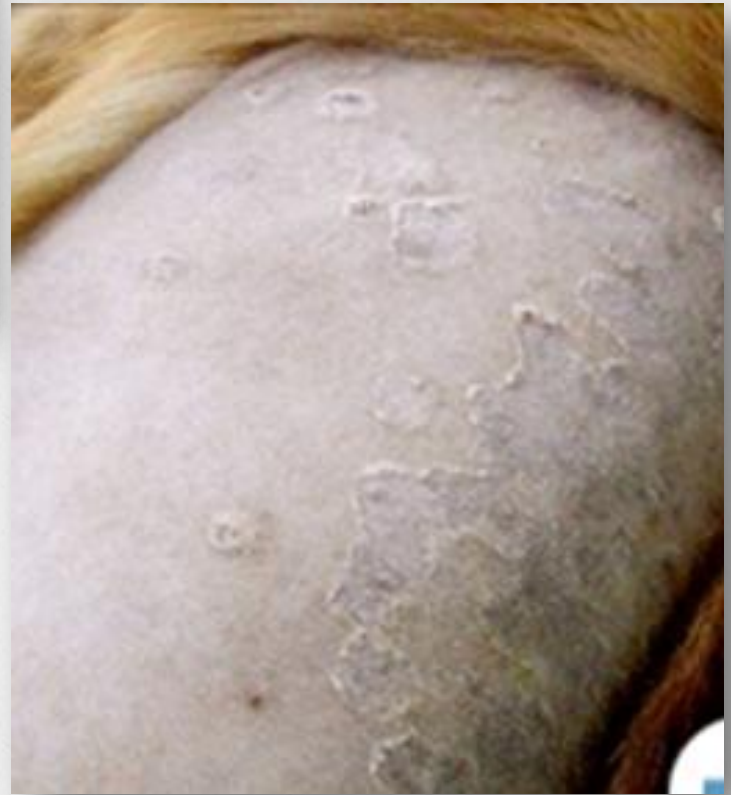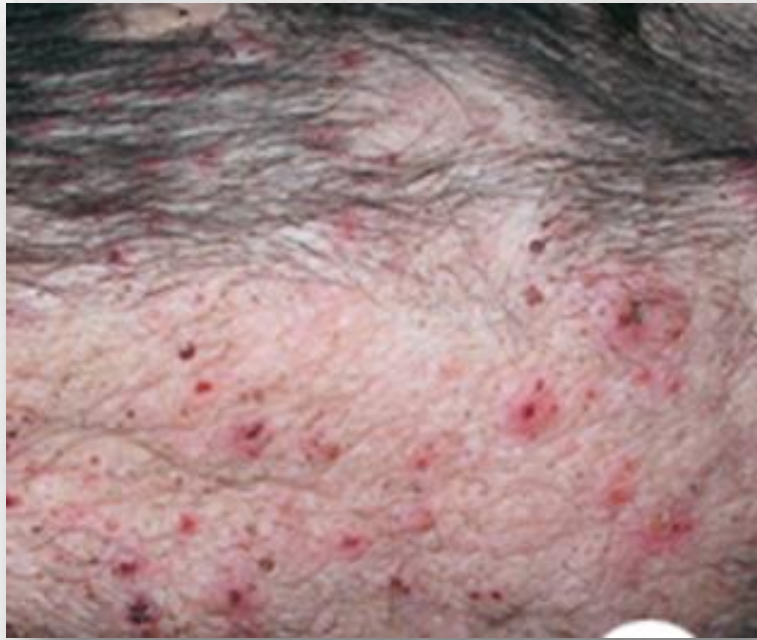- ✓ **Limpieza de la zona**
 - Clorhexidina al 0.25%
 - Champú antiséptico con clorhexidina 0.5%
 - Champú antiséptico con Peróxido Benzoilo 3%
- ✓ **Antibióticos sistémicos**
 - Cefalexina 30 mg/kg SID
 - Enrofloxacina 10 - 15 mg/kg SID
 - Amoxicilina con Ac. Clavulanico 22 mg/kg BID
- ✓ **Antibióticos Tópicos**
- ✓ **Cachorros: Control de Parásitos, higiene y nutrición**
- ✓ **Adulto: Identificar la causa primaria**

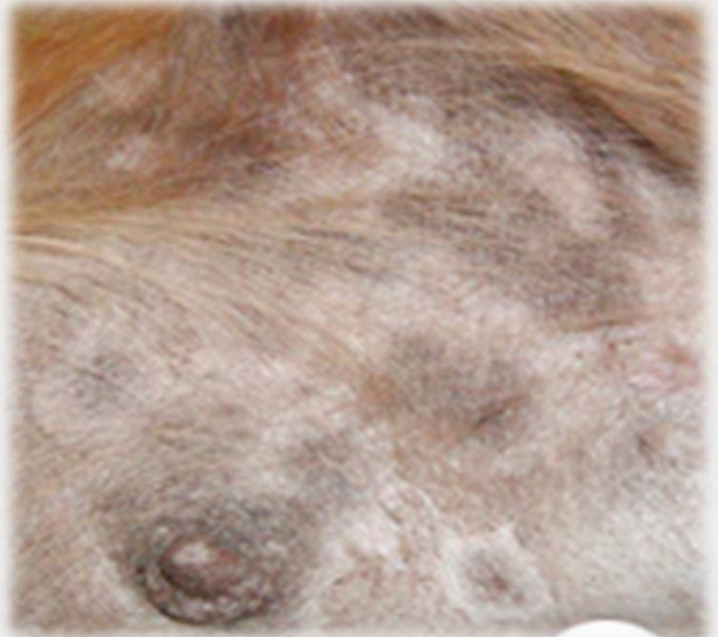
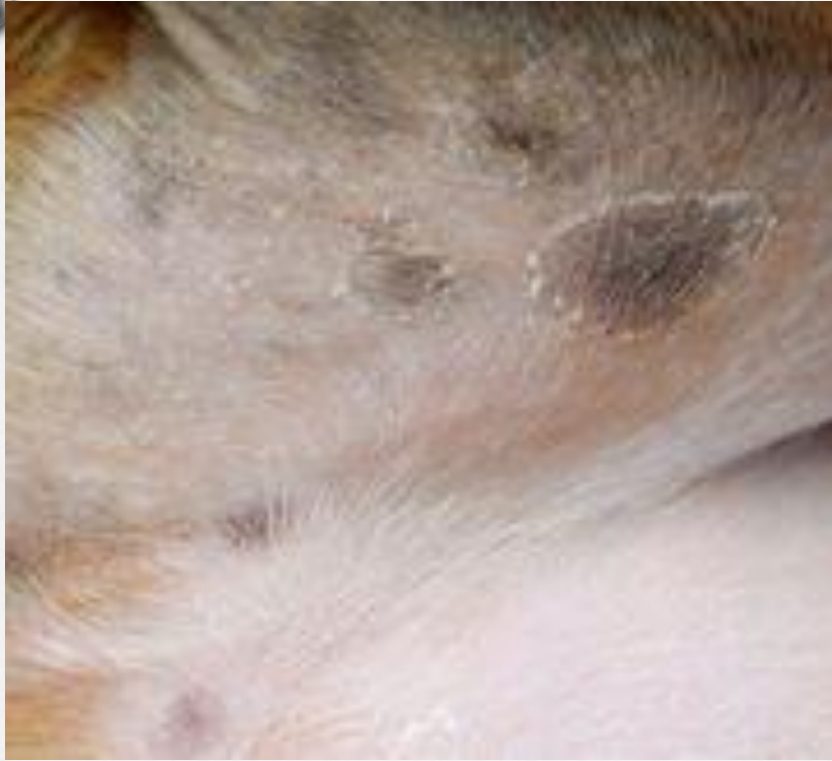
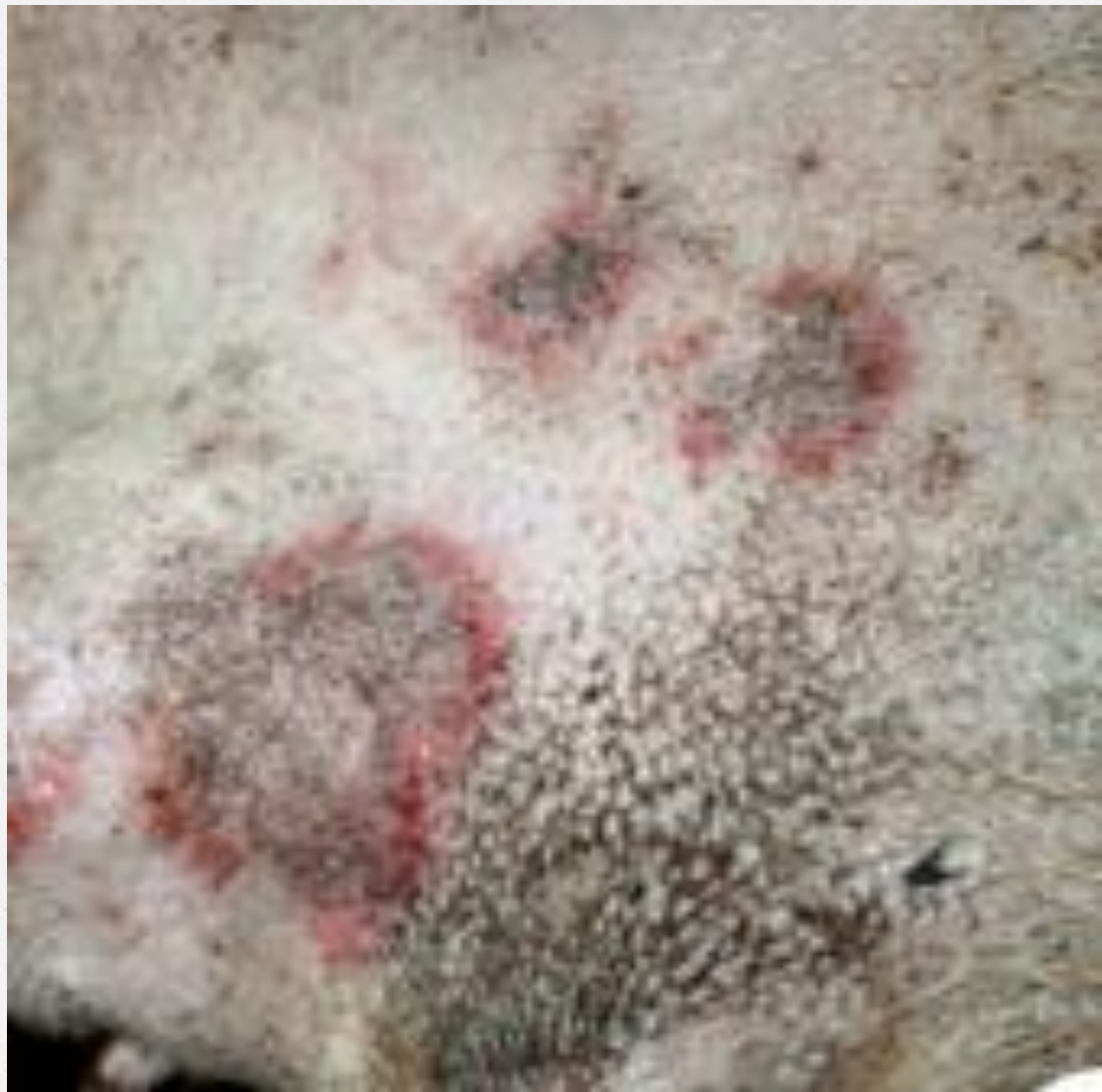Folliculitis Bacteriana Superficial

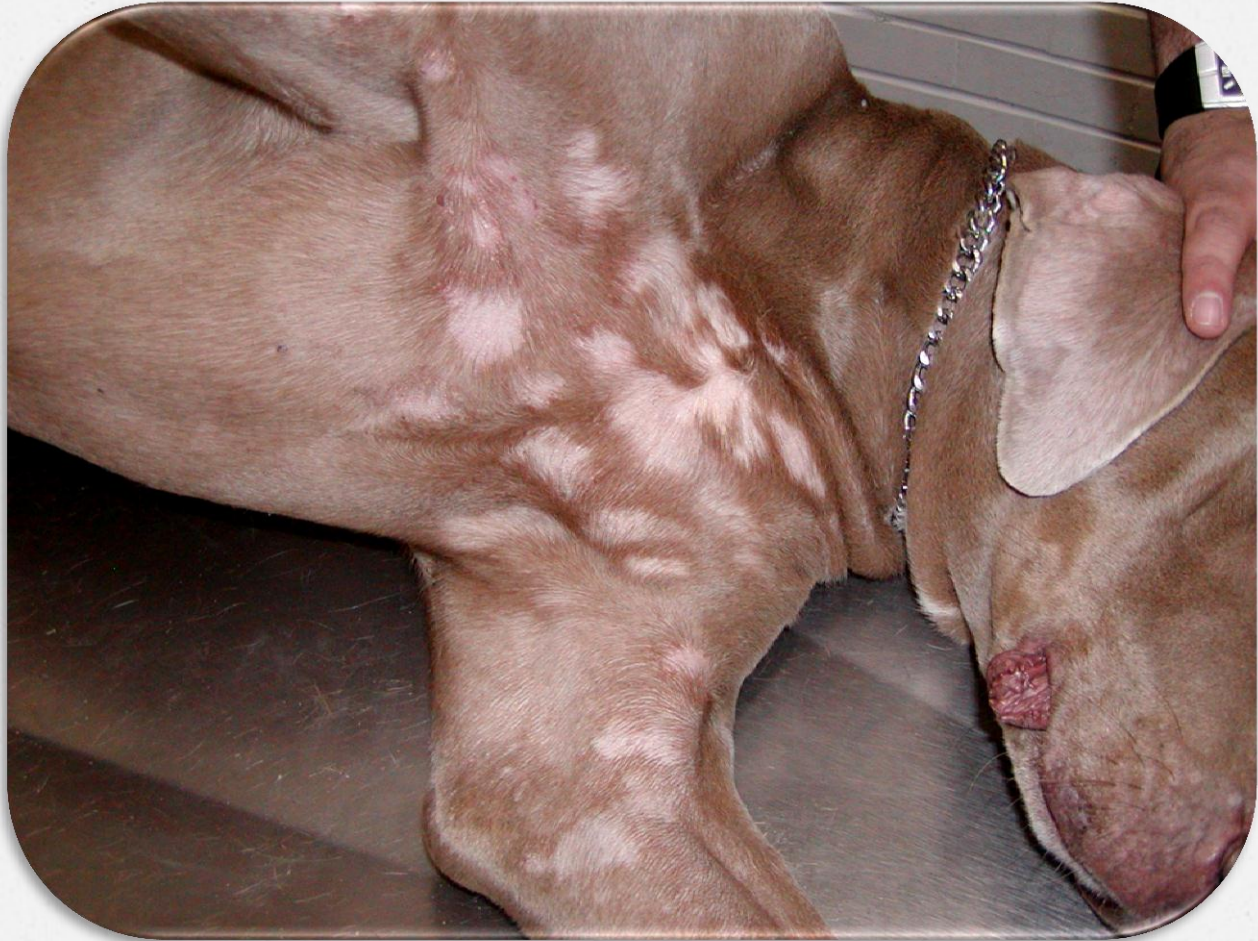


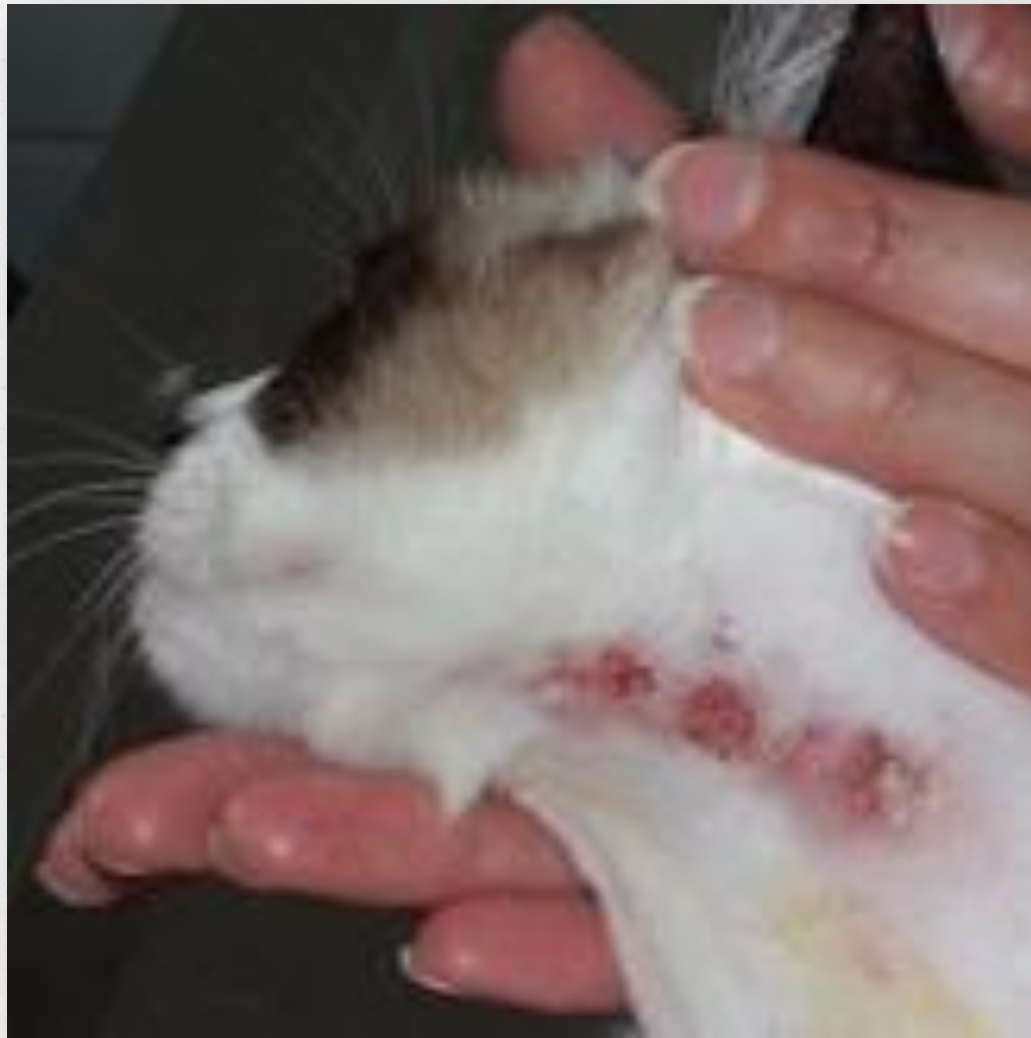




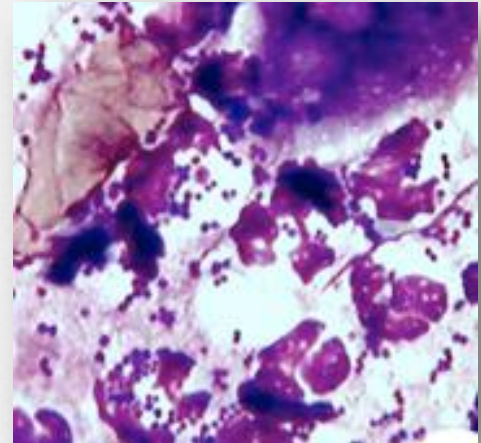







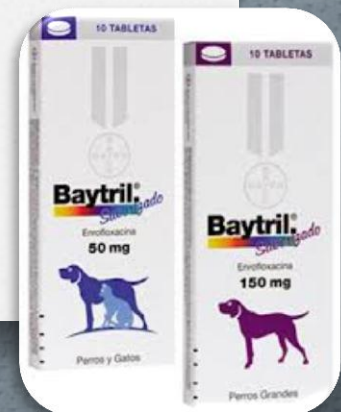Diagnóstico

- o Patrón de distribución
- o Tipos de lesiones
- o Citologías:
 - Aspirado por aguja fina
 - Cinta adhesiva transparente
- ✓ En pacientes adultos (Hemograma, perfiles bioquímicos, urianalisis, panel hormonal y serología)



Tratamiento

- ✓ **Limpieza de la zona**
 - Champú antiséptico con clorhexidina 0.5%
 - Champú antiséptico con Peróxido Benzoilo 3%
- ✓ **Antibióticos sistémicos**
 - Cefalexina 30 mg/kg SID
 - Enrofloxacina 10 - 15 mg/kg SID
 - Amoxicilina con Ac. Clavulanico 22 mg/kg BID
- ✓ **Antibióticos Tópicos**
- ✓ **No glucocorticoides**
- ✓ **Tratar la causa primaria**

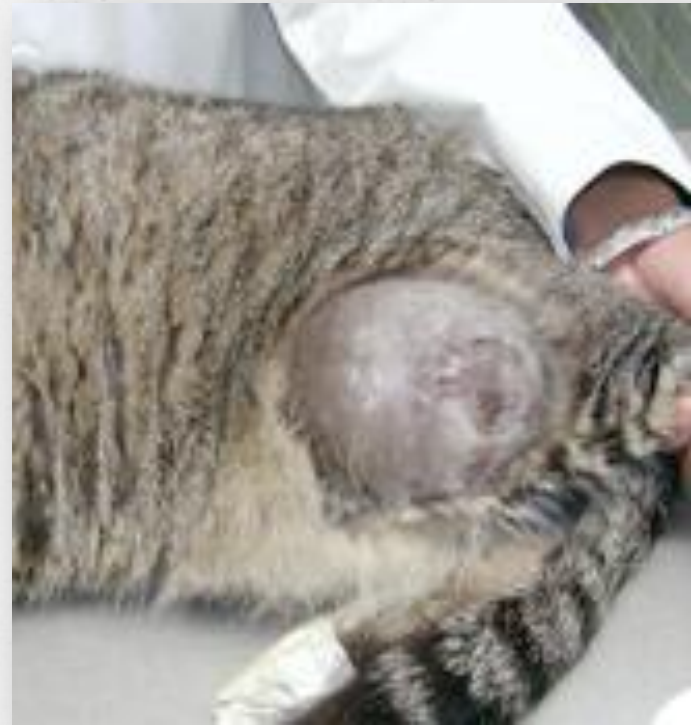
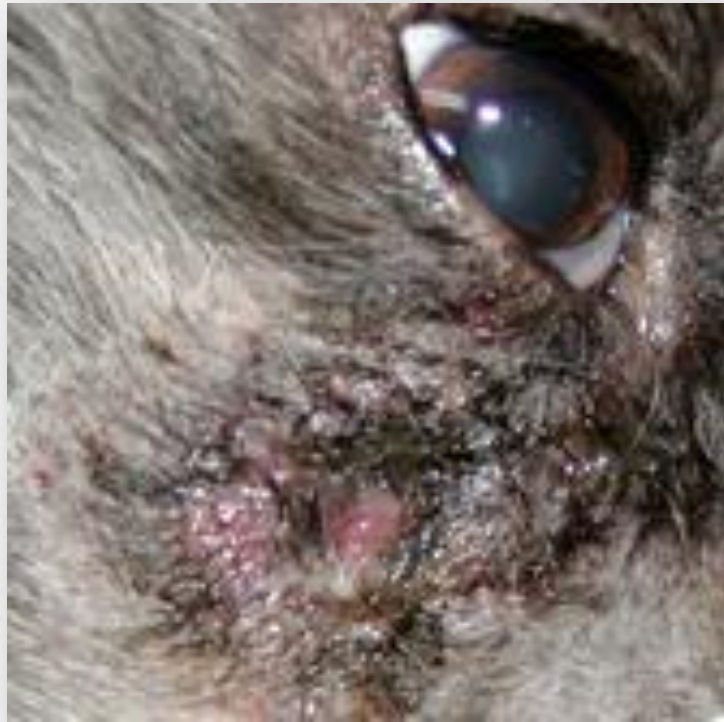
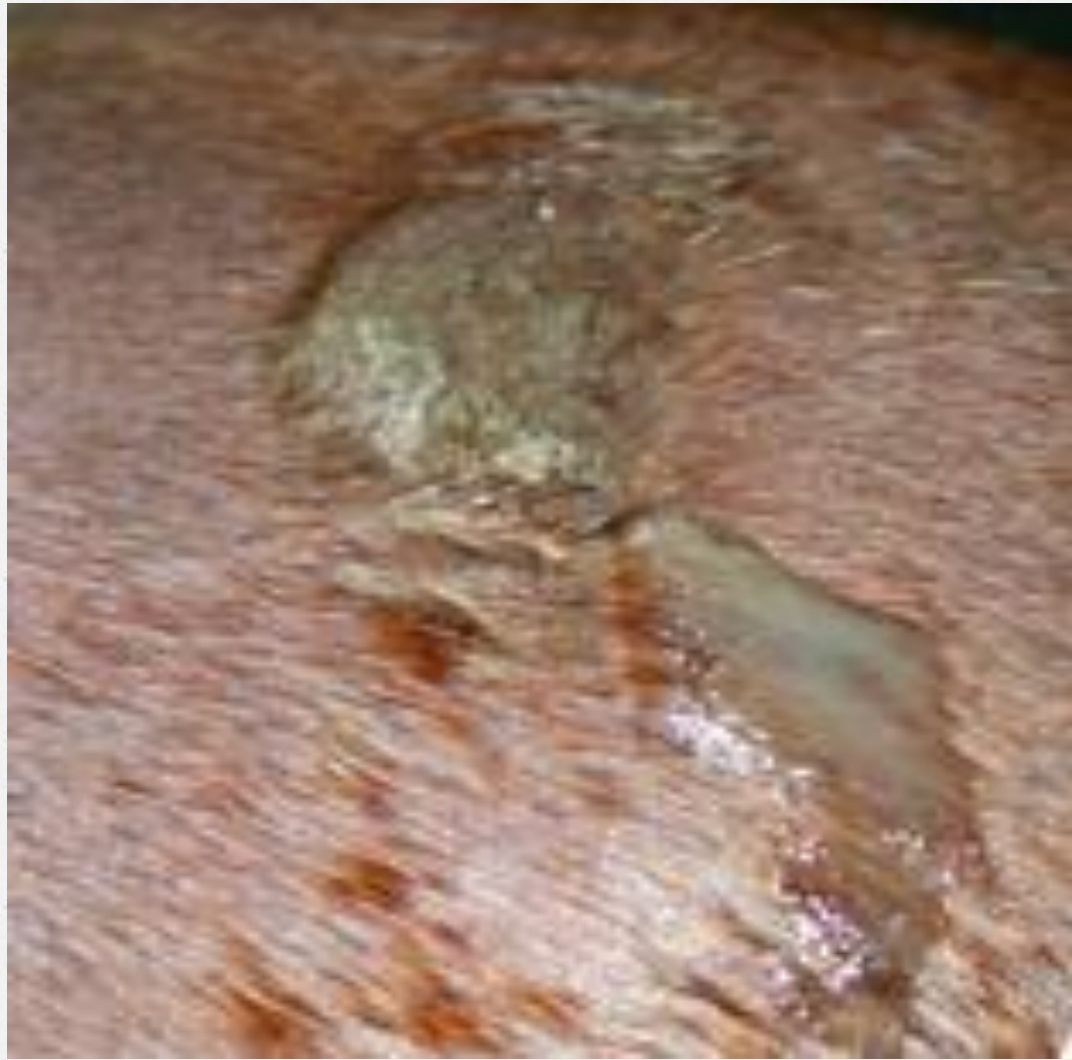Pioderma Profundo

o Existen cuatro formas en que se manifiesta:

- Absceso Subcutáneo
- Foliculitis Bacteriana Profunda
- Furunculosis
- Celulitis / Paniculitis

Absceso Subcutáneo

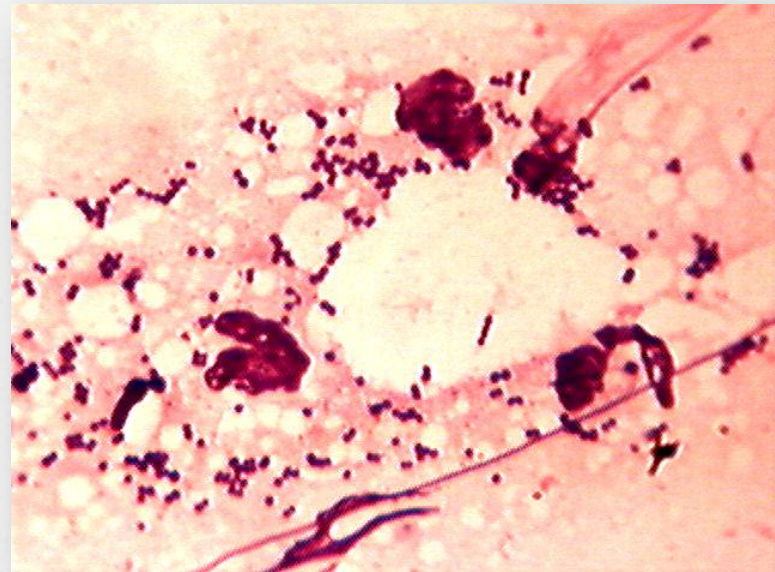




Diagnóstico

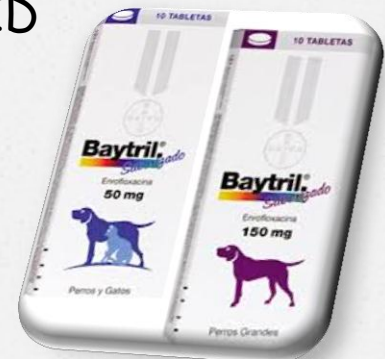Citologías:

- Aspirado por aguja fina
- Impronta

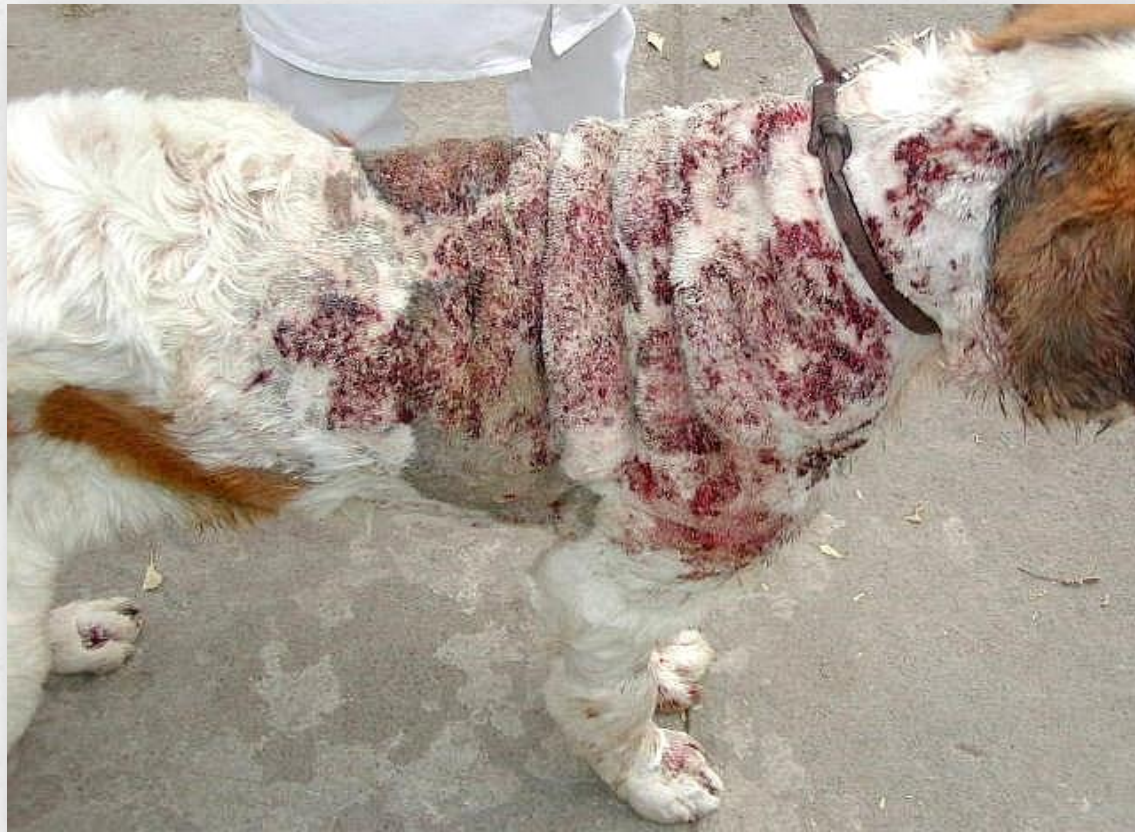

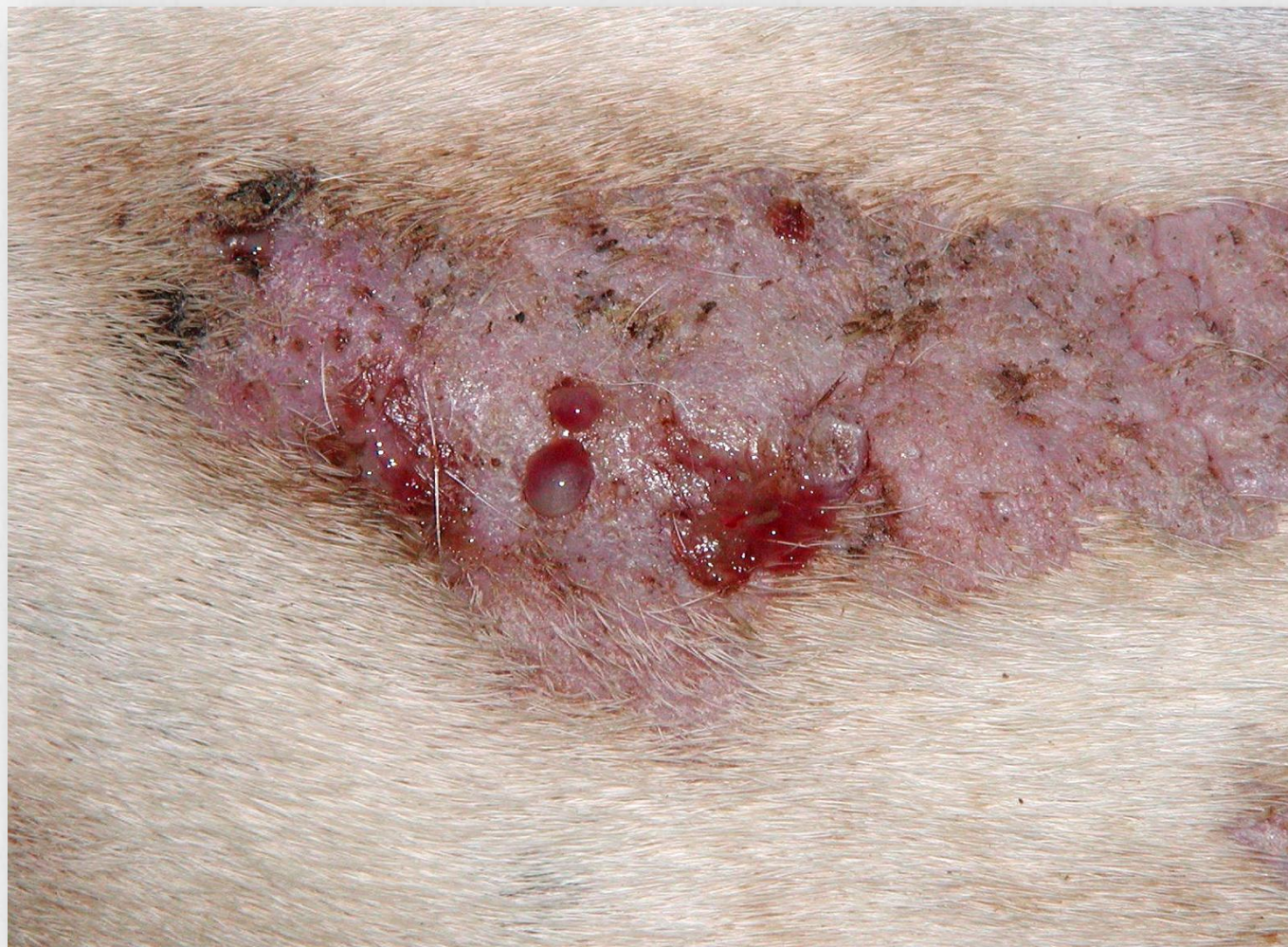Tratamiento

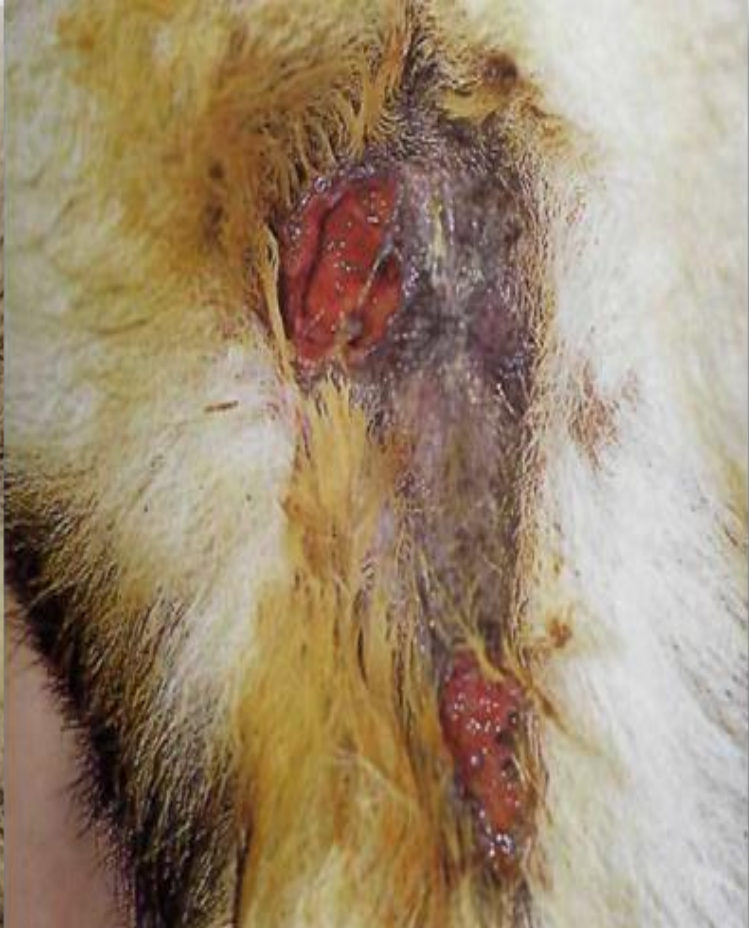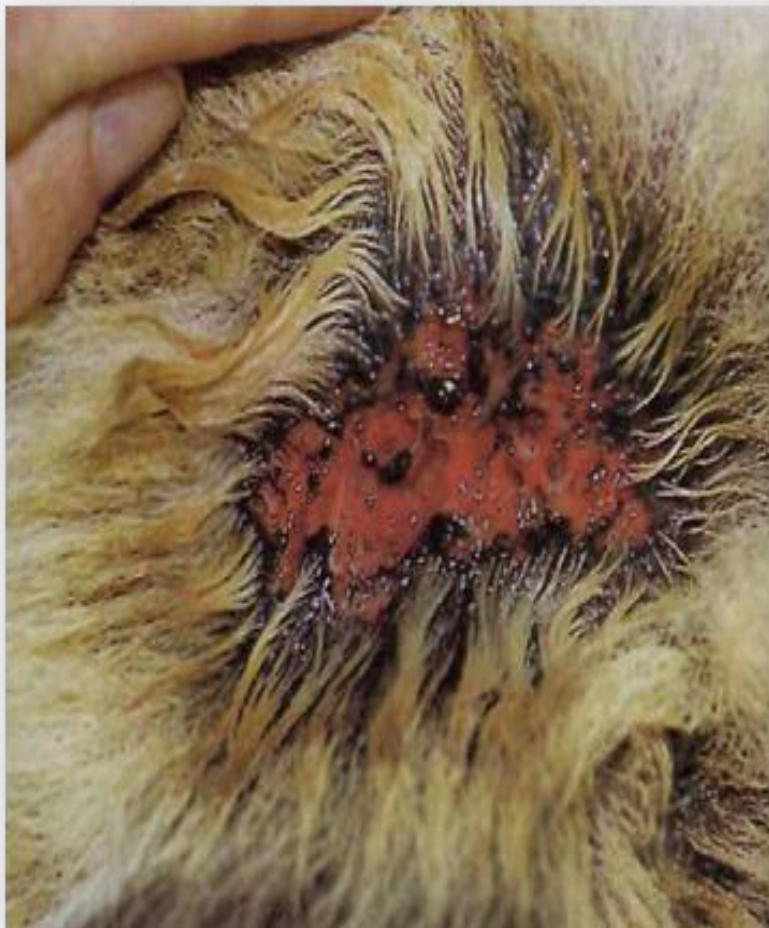- ✓ **Drenaje quirúrgico**
- ✓ **Irrigación de la zona con solución salina 0.9% y limpieza con clorhexidina al 0.25%**
- ✓ **Antibióticos sistémicos**
 - Cefalexina 30 mg/kg SID
 - Enrofloxacina 10 - 15 mg/kg SID
 - Amoxicilina con Ac. Clavulanico 22 mg/kg BID
- ✓ **Antibióticos Tópicos**
- ✓ **No glucocorticoides**



Foliculitis Profunda, Furunculosis y Celulitis Generalizada







Diagnóstico

Citologías:

- Aspirado por aguja fina
- Impronta
- Hisopado

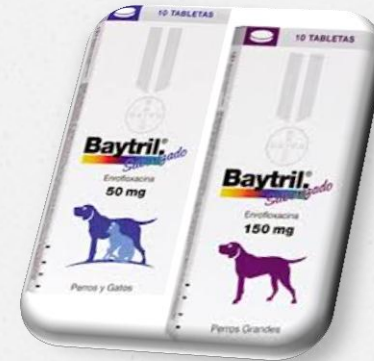
Cultivo y Antibiograma

Identificar la causa primaria

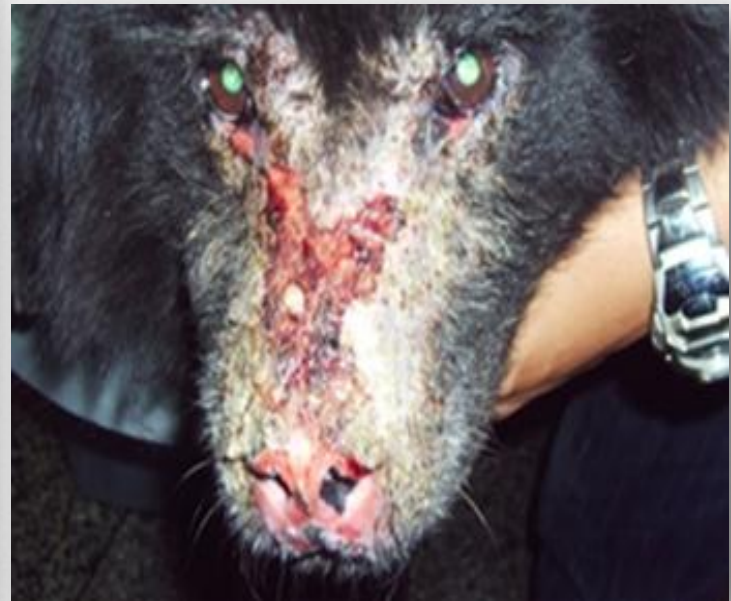
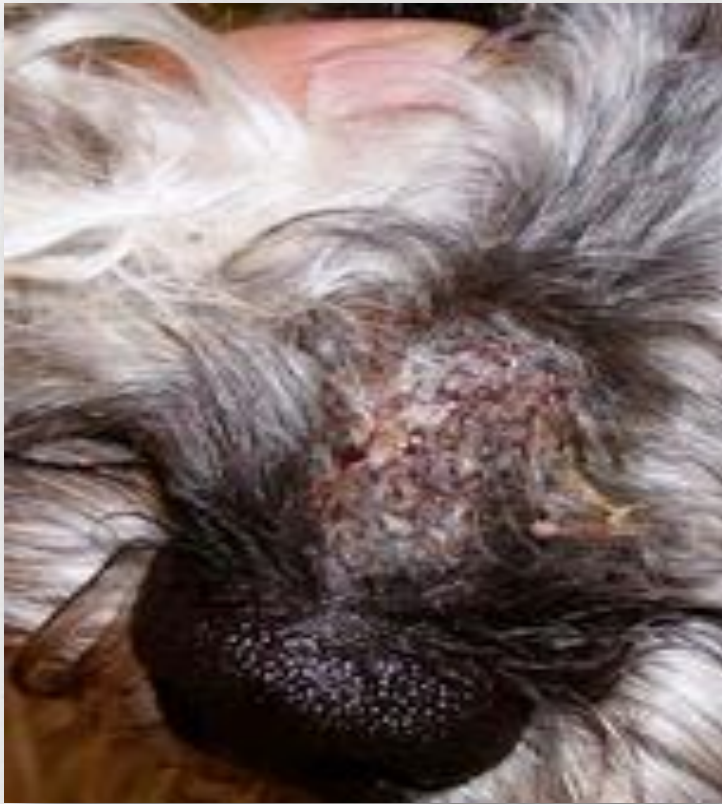
Tratamiento

- ✓ **Limpieza de la zona**
 - Champú antiséptico con clorhexidina 0.5%
 - Champú antiséptico con Peróxido Benzoilo 3%
- ✓ **Antibióticos sistémicos**
 - Cefalexina 30 mg/kg SID
 - Enrofloxacinina 10 - 15 mg/kg SID
 - Clindamicina 11mg/kg BID
- ✓ **Antibióticos Tópicos**
- ✓ **Tratar la causa primaria**



Foliculitis Profunda y Furunculosis Nasal (Pioderma Nasal)



Diagnóstico

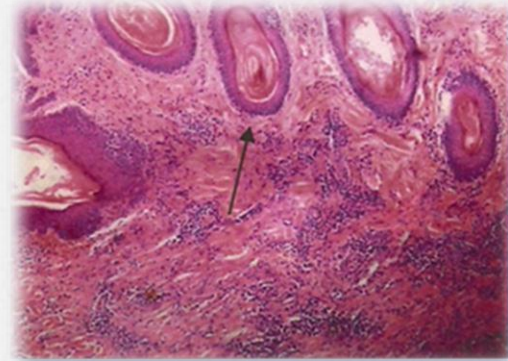
Citologías:

- Impronta
- Hisopado
- Cinta adhesiva transparente

Raspado Cutáneo

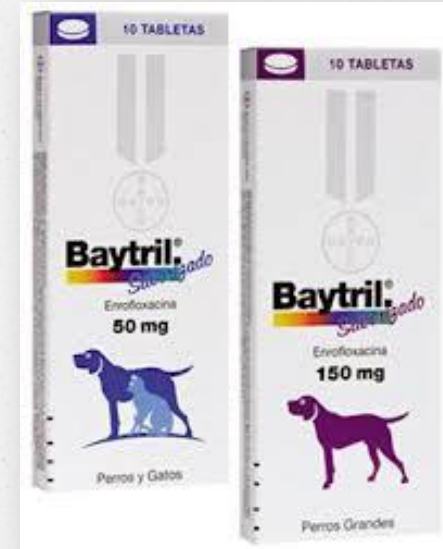Cultivo Bacteria y Hongos

Biopsia

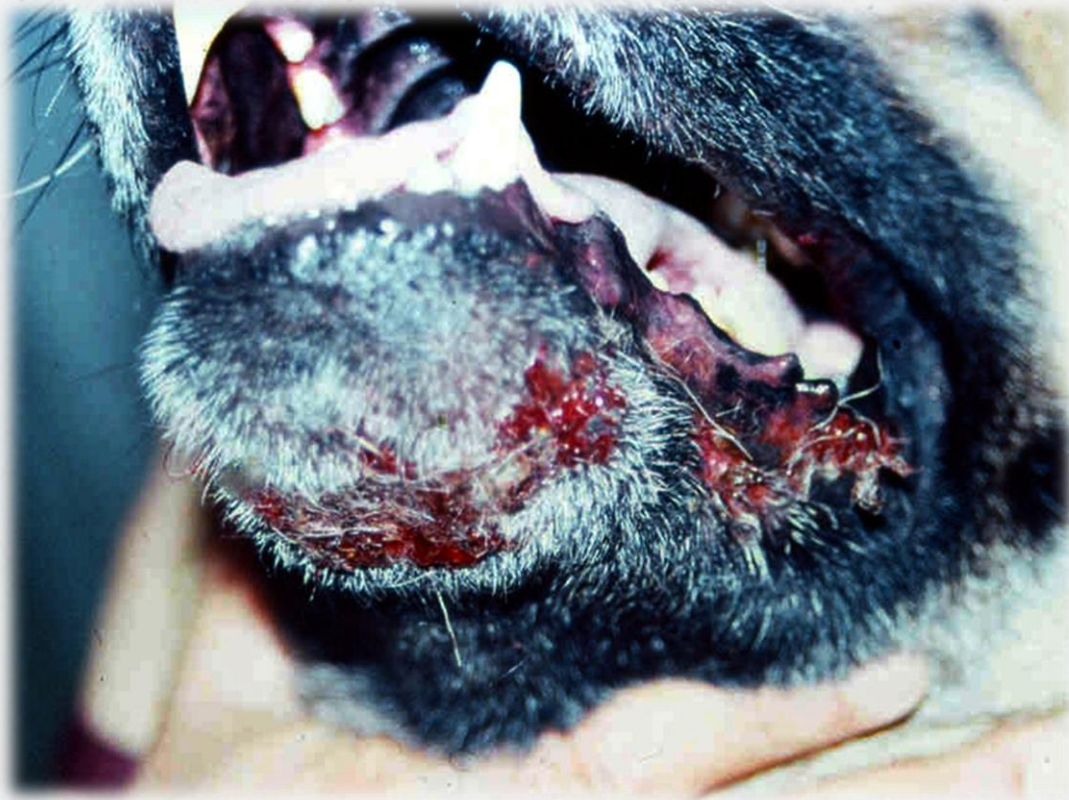

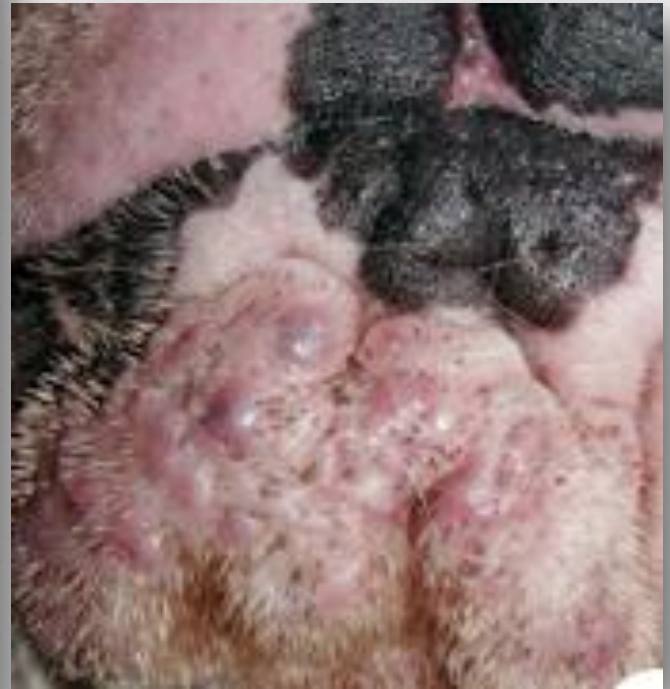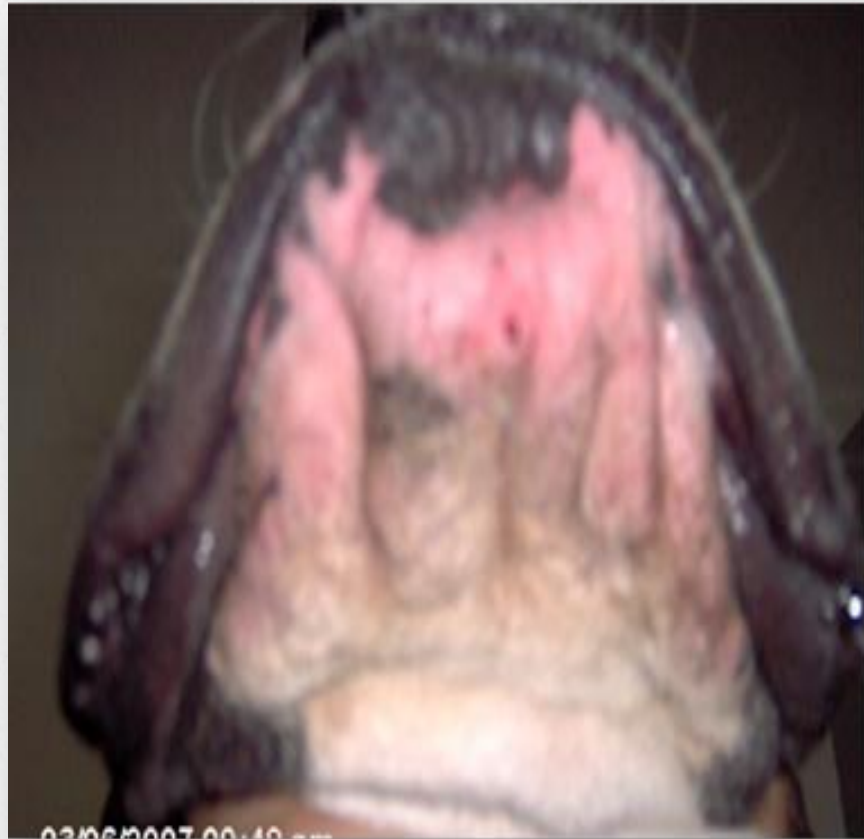Tratamiento

- ✓ **Acetato de Aluminio 2% tópico**
- ✓ **Antibióticos sistémicos**
 - Cefalexina 30 mg/kg SID
 - Enrofloxacin 10 - 15 mg/kg SID
 - Clindamicina 11mg/kg BID
- ✓ **Tratar la causa primaria**



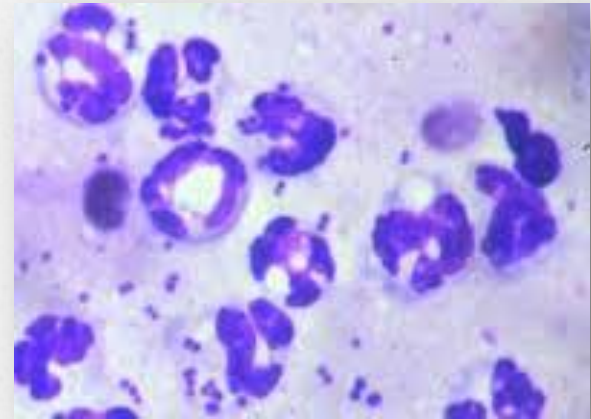
Foliculitis Profunda y Furunculosis de los labios (Acné Canino)





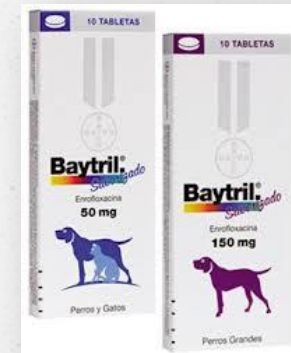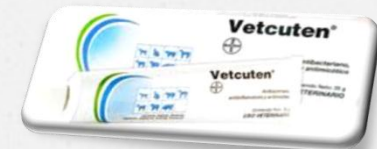Diagnóstico

- o Patrón de distribución
- o Tipos de lesiones
- o Citologías:
 - Impronta
 - Hisopado
 - Cinta adhesiva transparente

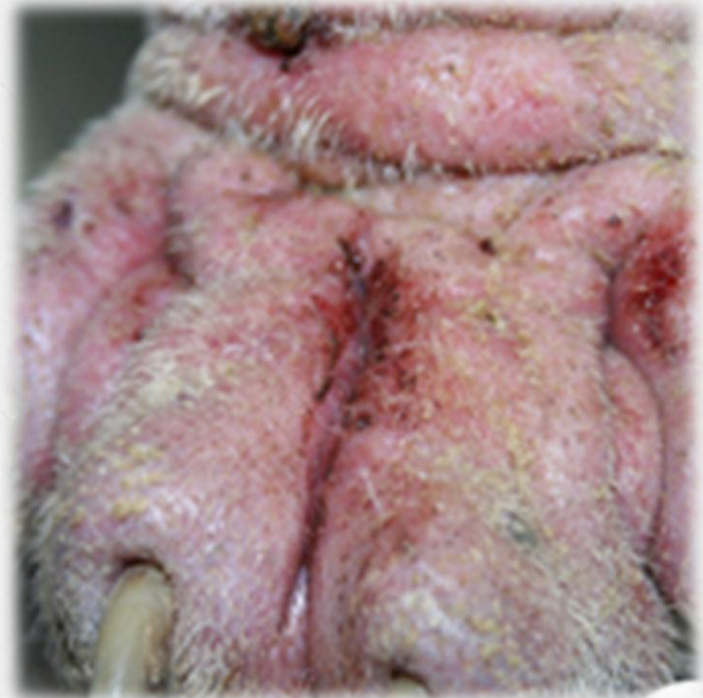
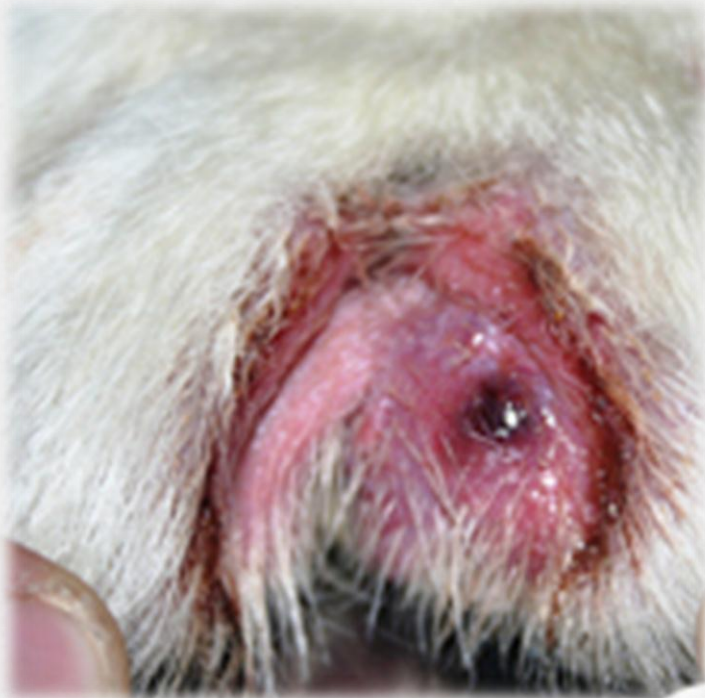
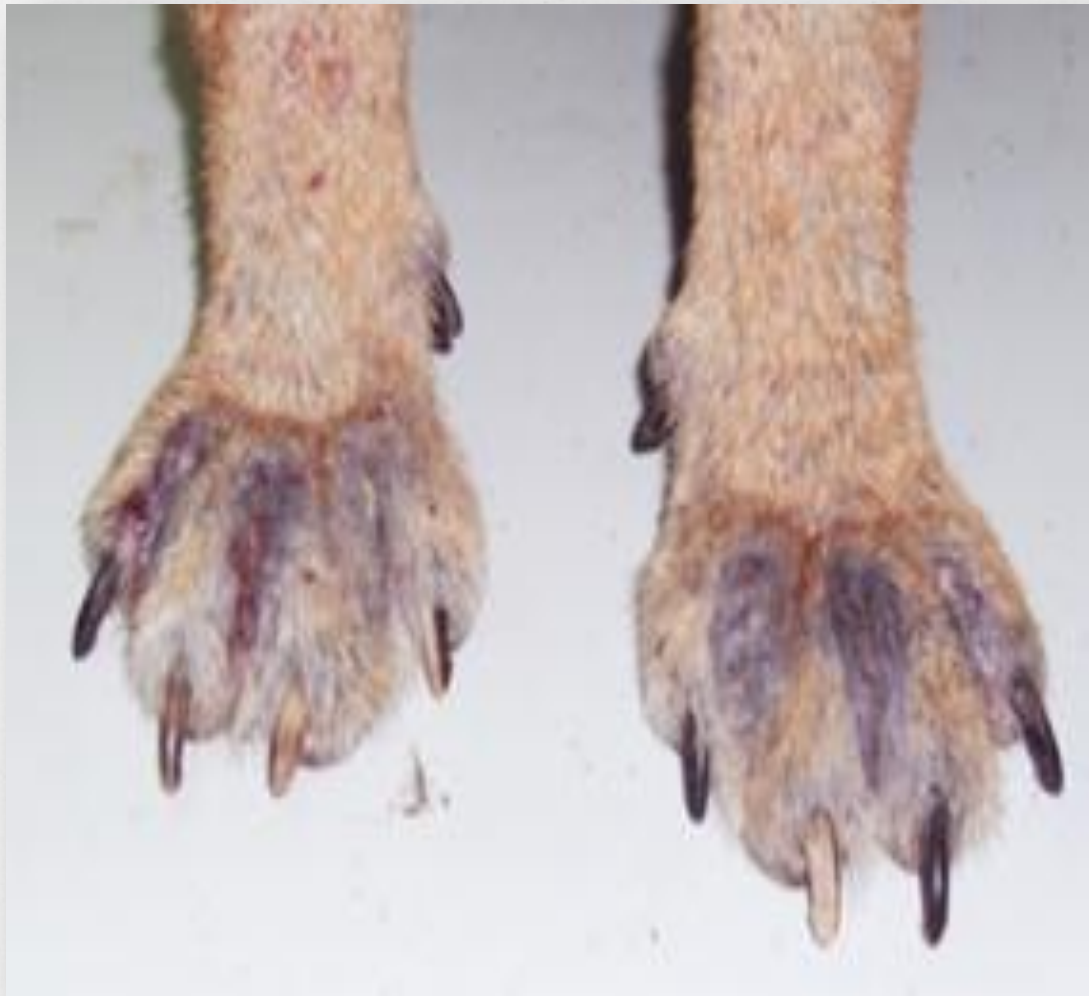Tratamiento

- ✓ **Limpieza de la zona**
 - Champú antiséptico con clorhexidina 0.5%
 - Champú antiséptico con Peróxido Benzoilo 3%
- ✓ **Antibióticos sistémicos**
 - Cefalexina 30 mg/kg SID
 - Enrofloxacinina 10 - 15 mg/kg SID
 - Clindamicina 11mg/kg BID
- ✓ **Antibióticos Tópicos (Esteroides)**
- ✓ **Tratar la causa primaria**



Foliculitis Profunda y Furunculosis Interdigital (Pioderma Interdigital o Pododermatitis)





Diagnóstico

Citologías:

- Impronta
- Hisopado
- Cinta adhesiva transparente

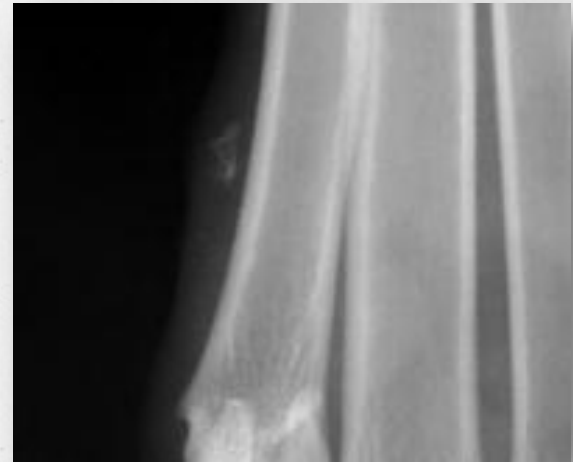
Raspado Cutáneo

Cultivo Bacteria y Hongos

Biopsia

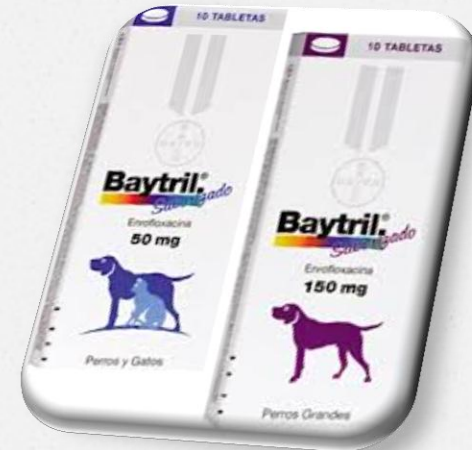Hemograma

Estudio Radiográfico



Tratamiento

- ✓ **Antibióticos sistémicos**
 - Cefalexina 30 mg/kg SID
 - Enrofloxacin 10 - 15 mg/kg SID
 - Clindamicina 11mg/kg BID
- ✓ **Astringente (Inmersión)**
 - Sulfato de Magnesio
- ✓ **Tratar la causa primaria**
- ✓ **Desbridamiento Quirúrgico**



o Errores comunes al tratar el pioderma:

- ✓ Antibióticos Inadecuados
- ✓ Dosis Bajas
- ✓ Suspender la antibioticoterapia antes de tiempo

