

## IRRIGACIÓN ARTERIAL DE LA ARTICULACIÓN ESCÁPULO HUMERAL DEL PERRO. IMPORTANCIA CLÍNICA Y QUIRÚRGICA

### Arterial Blood Supply of the Scapulohumeral Joint of The Dog. Clinical and Surgical Significance

Raquel Céspedes<sup>\*1</sup>, Luis Rivera\* y Pedro Avilán\*

*\*Catedra de Anatomía, Facultad de Ciencias Veterinarias.  
Universidad Central de Venezuela. Apartado 4563. Maracay 2101A.  
Estado Aragua, Venezuela.*

Recibido: 21/05/01 - Aprobado: 26/07/01.

#### RESUMEN

La irrigación sanguínea arterial normal de la articulación escápulo humeral del perro ha sido estudiada por medio de técnicas anatómicas macroscópicas y submacroscópicas, con énfasis en la irrigación capsular, intracapsular e intraósea. Este estudio se basa en el análisis de treinta (30) especímenes obtenidos a partir de quince (15) perros. Las principales fuentes de la circulación arterial extracapsular son las arterias subescapular, circunfleja humeral craneal y circunfleja humeral caudal. Las arterias circunfleja humeral craneal y circunfleja humeral caudal forman un anillo arterial extracapsular que da origen a las arterias capsulares, algunas de las cuales atraviesan la cápsula articular en su inserción humeral, cursan a lo largo del cuello humeral como arterias cervicales ascendentes, que forman un anillo arterial intracapsular en el borde del cartílago articular del cual tienen origen las arterias epifisarias y metafisarias de la cabeza y

#### ABSTRACT

The normal arterial supply of the scapulohumeral joint of the dog has been studied by means of anatomic gross and sub-gross techniques with emphasis on the capsular, intracapsular and intraosseous blood. This study has been based on the analysis of 30 specimens obtained from 15 dogs. The main sources of extracapsular arterial supply are the cranial circumflex humeral, the caudal circumflex humeral and the subscapular arteries. The cranial and caudal circumflex humeral arteries form an extracapsular arterial ring that gives origin to the capsular arteries, some of which traverse the capsule at its humeral attachment and course along the humeral neck as the cervical ascending arteries to form an intraarticular arterial ring at the edge of the articular cartilage from which take origin the epiphyseal and metaphyseal arteries of the humeral head. Intraosseous blood supply to the articular angle of the scapula is provided by the subscapular artery. The clinical and

<sup>1</sup> A quien debe dirigirse la correspondencia (To whom correspondence should be addressed).



cuello humeral. La irrigación arterial intraósea del ángulo articular de la escápula es a partir de la arteria subescapular. Se discute la importancia clínica y quirúrgica de este estudio.

**(Palabras clave:** arteria, articulaciones, circulación sanguínea, articulación escapulo humeral, operaciones quirúrgicas, huesos de los miembros, perros).

## INTRODUCCIÓN

En la literatura consultada no existe una descripción detallada sobre la irrigación sanguínea arterial de las estructuras que conforman la articulación escapulo humeral. Sólo se ha descrito la irrigación macroscópica extraarticular (Ghoshal, 1982; Frandson, 1988; Budras *et al.*, 1989). Sin embargo, existen estudios sobre irrigación extracapsular, intracapsular e intraósea de la articulación coxofemoral en perros maduros (Kaderly *et al.*, 1983).

La articulación escapulo humeral, al igual que otras articulaciones, está expuesta a ciertas alteraciones patológicas. Entre éstas, destacan la osteocondritis disecante de la cabeza del húmero (Clayton y Vaughan, 1970; Chiroff y Cooke 1975; Lahue *et al.*, 1988), luxaciones (Gonzalo *et al.*, 1994) y fracturas (Chiroff y Cooke, 1975), para las cuales se han descrito procedimientos quirúrgicos como artrotomía, artroscopia (Cook y Payme, 1997) y métodos de fijación como el enclavado intramedular, entre otros (Beale, 1995). Para realizar estos procedimientos quirúrgicos es importante conocer la irrigación arterial de las diferentes estructuras, tanto propias como adyacentes a la articulación escapulo humeral, para evitar interferencias

surgical significance of this study is discussed.

**(Key words:** dogs, blood circulation, arteries, joints (body parts), scapulothoracic joint, surgical operations).

circulatorias de importancia al momento de realizar los abordajes quirúrgicos (Rivera *et al.*, 1979; Prieur, 1980).

El perro ha sido el modelo experimental más utilizado para conocer la etiología y patogénesis de las enfermedades que afectan la articulación escapulo humeral (Bruce, 1973; Chiroff y Cooke, 1975; Alexander, 1980). Sin embargo, no se ha establecido cuál es la importancia que tiene la irrigación arterial como factor etiológico de las diversas patologías que la afectan.

El conocimiento alcanzado hasta ahora sobre el papel de la irrigación como factor etiológico en las patologías de los huesos largos en el perro, ha sido difícil de establecer por la escasa información disponible sobre sus sistemas de irrigación. El riego sanguíneo está involucrado en los procesos normales y patológicos de estas estructuras como: hemopoyesis, osteogénesis, osteoporosis, infecciones, tumores y traumas.

El presente trabajo tiene como objetivo demostrar la irrigación arterial capsular, intracapsular e intraósea de la articulación escapulo humeral del perro, con énfasis en la irrigación capsular, intracapsular e intraósea estableciendo su importancia clínica y quirúrgica.



## MATERIALES Y MÉTODOS

### *Animales de Experimentación:*

La presente investigación fue realizada utilizando 15 perros (13 adultos y 2 jóvenes), con afecciones clínicas diversas excepto del sistema músculo esquelético, procedentes del Hospital Veterinario Dr. Daniel Cabello de la Facultad de Ciencias Veterinarias de la Universidad Central de Venezuela. A estos perros se les practicó eutanasia a solicitud de sus dueños. La madurez y normalidad ósea fue determinada con el uso de radiología.

Los especímenes obtenidos (30 articulaciones) fueron distribuidos en tres grupos:

**Grupo I:** 10 especímenes de perros adultos, inyectados con neoprene látex.

**Grupo II:** 10 especímenes de perros adultos, inyectados con acetato de vinil.

**Grupo III:** 10 especímenes, 6 de perros adultos y 4 de perros jóvenes, inyectados con sulfato de bario.

### *Preparación de los Animales:*

Los animales de cada grupo fueron heparinizados (Heparina sódica, Productos Ronava, C.A.), utilizando una dosis de 5 mg/kg de peso vivo vía endovenosa. Seguidamente se anestesiaron con una solución de tiopental sódico al 2,5 % (Nesdonal®, Laboratorios Palenzona), a una dosis de 30 mg/kg p.v., vía endovenosa. La eutanasia se practicó por desangramiento a través de una cánula calibre 14 colocada en la arteria carótida. Posterior a la eutanasia, se perfundieron con solución salina al 0,9 % a 37°C, a fin de limpiar completamente los vasos sanguíneos. Para esto se utilizó una bomba médica Thomas (modelo 1130-2) graduada a 5 libras de presión positiva. La perfusión se mantuvo hasta que por la vena yugular salió un fluido completamente claro. Luego se

removieron los miembros torácicos de cada perro y en los especímenes obtenidos se procedió a la perfusión con neoprene látex (Grupo I), acetato de vinil (Grupo II) y sulfato de bario (Grupo III).

**Grupo I:** A los especímenes de este grupo se les insertó una cánula calibre 14 en la arteria axilar, donde se conectó una jeringa de 20 cc con neoprene látex rojo inyectándose a presión manual constante hasta que se observa resistencia a la entrada de la resina. Se conservaron en refrigeración a 4°C por 24 horas. Posteriormente, se disecaron para describir el origen, trayecto, relaciones y distribución de las arterias extracapsulares.

**Grupo II:** Los especímenes de este grupo se perfundieron con acetato de vinil rojo a través de la arteria axilar, utilizando el mismo procedimiento descrito para el neoprene látex. Luego se removió la piel y se fijaron con clavos de acero inoxidable las articulaciones escápulo humeral y húmero radio ulnar para evitar la separación de los huesos. Se maceraron en agua por dos semanas, obteniendo así un molde de corrosión vascular para estudiar el origen, trayecto y distribución de las arterias extracapsulares. Se realizó registro fotográfico de los hallazgos más resaltantes en los grupos I y II, utilizando una película AGFA ASA 100 y una cámara NIKON FM2 con objetivo de 55 mm macro 1:1.

**Grupo III:** A los especímenes que conformaron este grupo se les inyectó a través de la arteria axilar una suspensión de sulfato de bario (Barin®, Laboratorio Protón), utilizando una bomba médica Thomas (modelo 1130-2), a presión constante de 5 libras x PSI. Posteriormente, fueron sometidos al siguiente procedimiento: refrigeración a 4°C por 24 horas, remoción de la piel y los músculos que circundan la articulación, fijación en formol a 10% por 7 días,

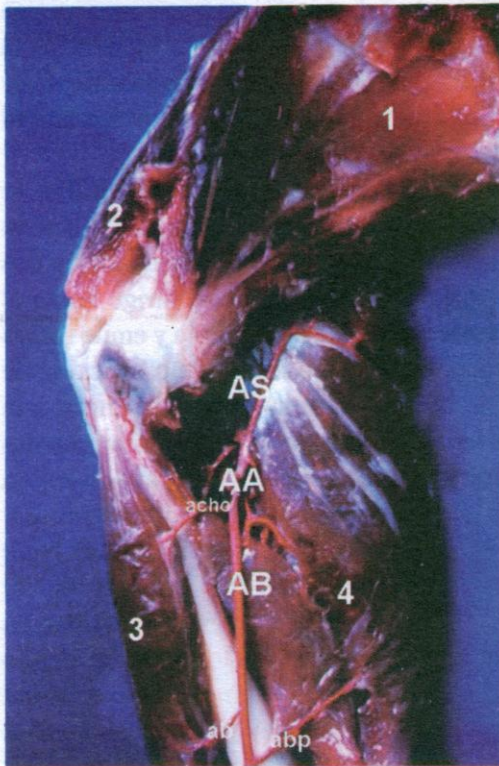


descalcificación con ácido nítrico a 5%, lavado por tres días con agua oxigenada a 10 volúmenes, deshidratación en soluciones crecientes de alcohol etílico desde 50 a 99% y clarificación con salicilato de metilo, siguiendo el método de Spalteholz modificado. Finalmente, se estudiaron los especímenes utilizando un estereomicroscopio Carl Zeiss, modelo STEM 2.00 con cámara Carl Zeiss incorporada (modelo 010) y películas AGFA ASA 100 para el registro fotográfico de la irrigación arterial capsular, intracapsular e intraósea.

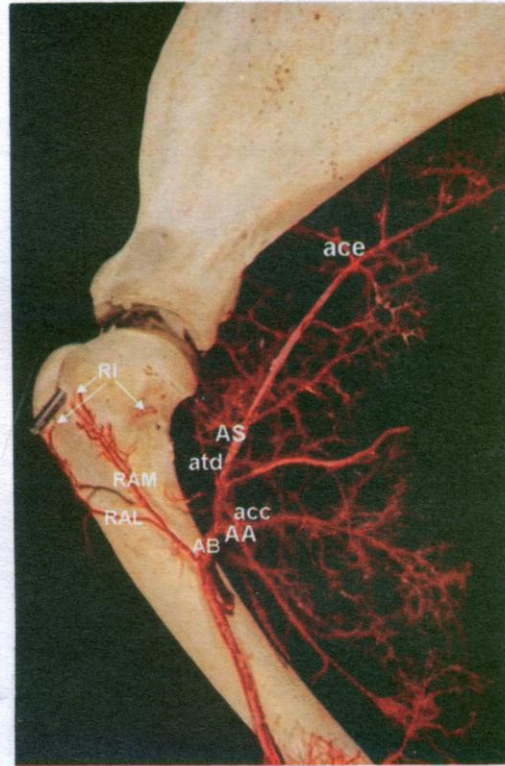
## RESULTADOS

### Circulación Extracapsular:

La circulación extracapsular se estudió en los especímenes que conformaron los grupos I y II, en los cuales se evidenció el origen, trayecto, relaciones y distribución de los vasos arteriales que irrigan la articulación escápulo humeral. En los 20 especímenes estudiados se observó que la arteria axilar da origen a las arterias subescapular y braquial (Figura 1). La arteria subescapular emite, a lo largo de su recorrido, varias ramas musculares, las cuales irrigan los músculos ubicados en la región laterocaudal y medial de la escápula. Además, da origen a las arterias



**Figura 1:** Fotografía de la región de la articulación escápulo humeral, vista medial. AA: arteria axilar; AS: arteria subescapular; AB: arteria braquial; achor: arteria circunfleja humeral craneal; abp: arteria braquial profunda; ab: arteria bicipital; 1: músculo subescapular; 2: músculo supraespinoso; 3: músculo bíceps braquial; 4: músculo tricéps braquial.

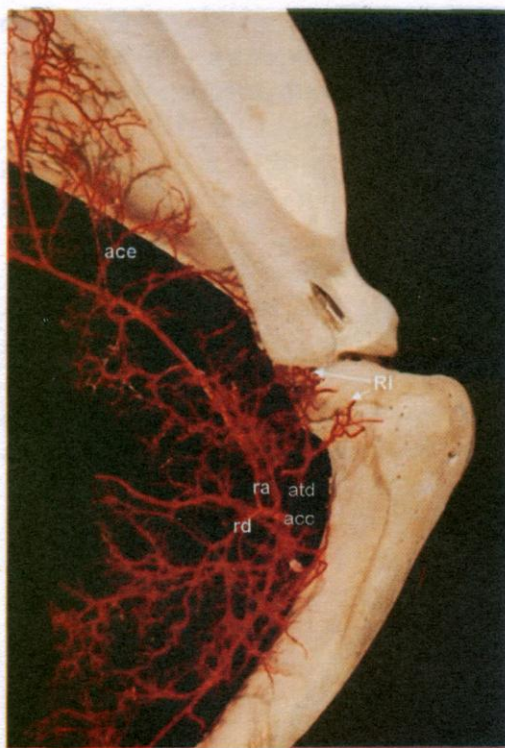


**Figura 2:** Fotografía de la región de la articulación escápulo humeral, vista medial. AA: arteria axilar; AS: arteria subescapular; AB: arteria braquial; acc: arteria circunfleja humeral caudal; ace: arteria circunfleja escapular; atd: arteria toraco dorsal; RAL: rama ascendente lateral; RAM: rama ascendente medial; RI: ramas intracapsulares.



circunfleja humeral caudal, circunfleja escapular, toracodorsal y ramas cutáneas (Figura 2).

La arteria circunfleja humeral caudal emerge de la superficie lateral de la arteria subescapular, se divide en ramas ascendentes y descendentes que se arborizan por la región caudal de la cápsula articular e irriga los músculos tríceps y deltoides. Aproximadamente al mismo nivel de la arteria toracodorsal, da origen a dos ramas. Una delgada, la cual se dirige proximalmente y hacia la cara lateral de la articulación escápulo humeral. Esta rama emite, a su vez, varias ramas pequeñas que se introducen en el reborde del cartílago articular de la cabeza humeral.



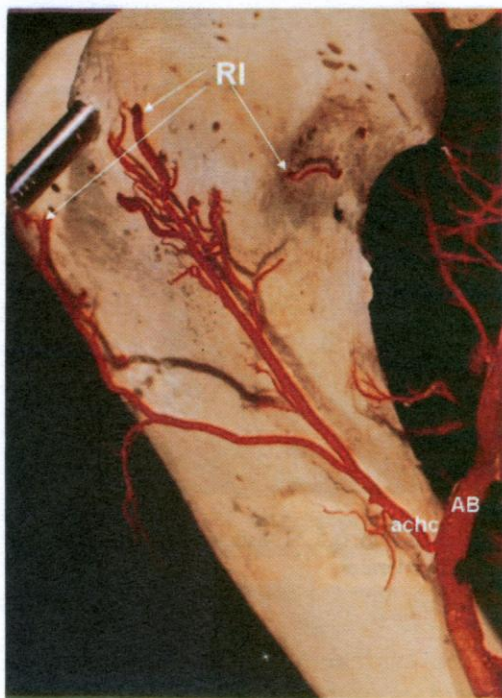
**Figura 3:** Fotografía de la región de la articulación escápulo humeral, vista lateral. acc: arteria circunfleja humeral caudal; atd: arteria toraco dorsal; ace: arteria circunfleja escapular; ra: rama ascendente de la arteria circunfleja humeral caudal; rd: rama descendente de la arteria circunfleja humeral caudal; RI: ramas intracapsulares.

La rama más gruesa se continúa hacia la superficie lateral de la extremidad proximal del húmero y se divide en tres ramas, dos gruesas (proximal y distal) y una delgada (rama muscular) (Figura 3). La rama proximal se divide en una gran cantidad de ramas musculares y la distal (arteria radial colateral del húmero), se dirige distalmente y a la altura del tercio medio distal origina la arteria nutricia del húmero, la cual penetra en el agujero nutricio ubicado en su superficie caudal y se continúa distalmente hasta el ángulo flexor de la articulación húmero radio cubital (Figura 3). No se observaron anastomosis entre la arteria circunfleja humeral caudal y la arteria circunfleja humeral craneal. De la arteria toracodorsal se originan varias ramas que se introducen en la cabeza humeral a la altura del reborde del cartílago articular y superficie craneal de la tuberosidad lateral del húmero (Figura 3).

La arteria circunfleja escapular se origina de la superficie craneal de la arteria subescapular (Figura 3) y se divide en dos ramas: una distal, que se dirige hacia el borde caudal de la escápula y emite ramas hacia el periostio del ángulo articular de éste hueso, y la dorsal, que da origen a la arteria nutricia de la escápula y penetra por su agujero nutricio ubicado en la extremidad distal de la fosa infraespinosa. No se observaron otras ramas que irrigen el ángulo articular de la escápula.

La arteria braquial es la continuación de la arteria axilar y emite, cerca del ángulo flexor de la articulación escápulo humeral y sobre su superficie craneal, las arterias circunfleja humeral craneal, braquial profunda, bicipital y cubital colateral, entre otras (Figura 1). La arteria circunfleja humeral craneal se bifurca en dos ramas ascendentes, que irrigan la superficie craneal de la cápsula articular y





**Figura 4:** Fotografía de la región de la articulación escápulo humeral, vista medial. AB: arteria braquial; achc: arteria circunfleja humeral craneal; RI: ramas intracapsulares.

posteriormente se distribuye en la superficie medial de la tuberosidad medial del húmero y da origen a ramas pequeñas que se introducen en el periostio de esta estructura. La otra rama se dirige hacia la tuberosidad lateral del húmero en su extremidad proximal y emite ramas pequeñas que se introducen en su periostio (Figura 4).

#### *Circulación Capsular*

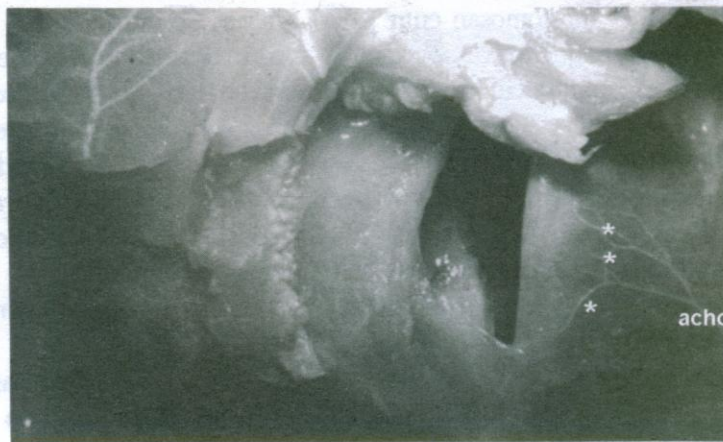Se estudió en los seis (6) especímenes adultos que conformaron el Grupo III, en los cuales se mostró el origen, trayecto y distribución de los vasos arteriales que irrigan la articulación escápulo humeral. Las arterias capsulares se dividieron en 4 grupos de acuerdo a su localización:

#### **Arterias Capsulares Craneales:**

En número de una a dos, se originan de la rama ascendente lateral de la arteria circunfleja humeral craneal (Figura 5).

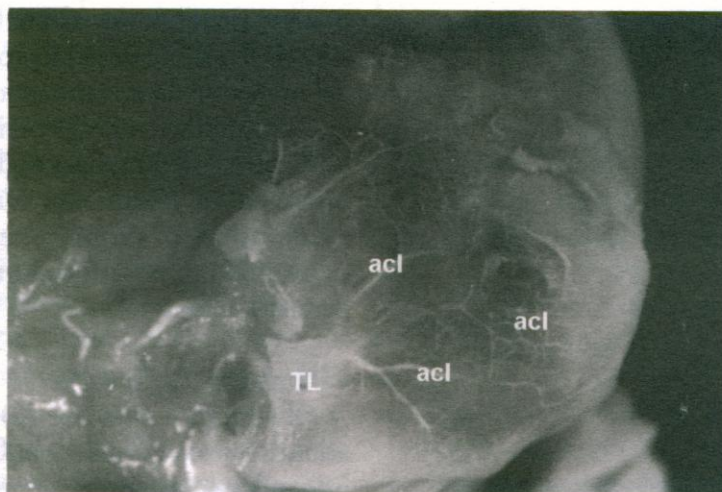
#### **Arterias Capsulares Caudales:**

Se evidenciaron en número variable de cinco (5) a once (11). Estas ramas presentaron un diámetro considerable y se originaron de la arteria circunfleja humeral caudal.



**Figura 5:** Fotografía de la articulación escápulo humeral. 6.5 X. vista craneal. achc. arteria circunfleja humeral craneal, \* : arterias capsulares craneales.





**Figura 6:** Fotografía de la epífisis proximal del húmero. 6.5 X. vista lateral. TL: tuberosidad lateral, acl: arterias capsulares laterales.

#### **Arterias Capsulares Laterales:**

Un número de cuatro (4) a cinco (5) arterias fueron observadas en éste grupo, las cuales se originaron de ramas terminales de la arteria circunfleja humeral caudal (Figura 6).

#### **Arterias Capsulares Mediales:**

Se mostraron en número variable de dos (2) a cinco (5) arterias y se originaron de ramas de la arteria circunfleja humeral craneal y de pequeñas ramas provenientes de la arteria subescapular.

Las arterias capsulares se dividen en ramas pequeñas que se anastomosan entre sí, formando una red de pequeños vasos que se distribuyen en la cápsula articular.

#### *Circulación Intracapsular*

La circulación intracapsular comprendió el estudio en los seis (6) especímenes adultos del Grupo III de las arterias capsulares que penetraron la cápsula articular e irrigan el ángulo articular de la escápula y la cabeza humeral.

#### *Arterias del Ángulo Articular de la Escápula*

Se evidenció un grupo de arterias capsulares que penetraron la cápsula articular a la altura de la unión de ésta al reborde de la cavidad glenoidea de la escápula. Luego de atravesar la cápsula articular, descienden hacia la cavidad glenoidea como arterias descendentes del ángulo articular de la escápula, penetran y se distribuyen por la membrana sinovial.

Fueron observadas en todas las superficies del ángulo articular de la escápula:

**Superficie Craneal:** dos (2) a tres (3) arterias (Figura 7)

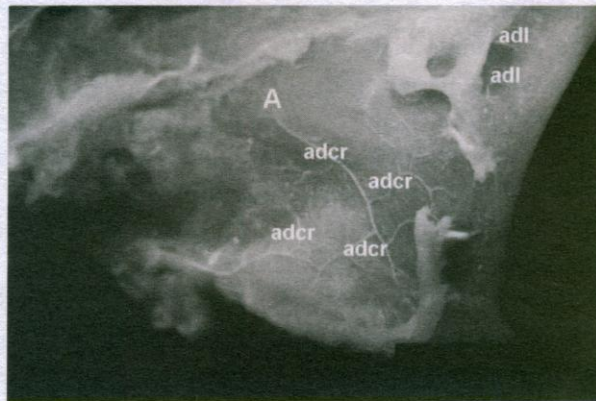
**Superficie Caudal:** Se observaron en número variable de cuatro (4) a cinco (5) arterias en nueve (9) especímenes. En un espécimen una arteria se dividió en dos ramas más pequeñas (Figura 8).

**Superficie Medial:** cinco (5) a seis (6) arterias (Figura 9).

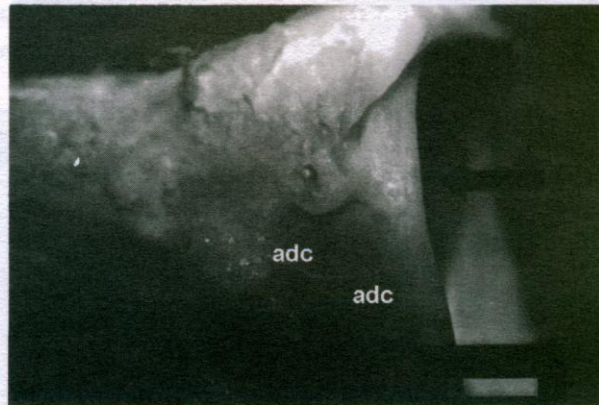
**Superficie Lateral:** una (1) a dos (2) arterias (Figura 7).

Las arterias del ángulo articular de la escápula se dividieron en ramas más pequeñas que se anastomosaron con ramas similares de arterias vecinas, distribuyéndose en el ángulo articular de

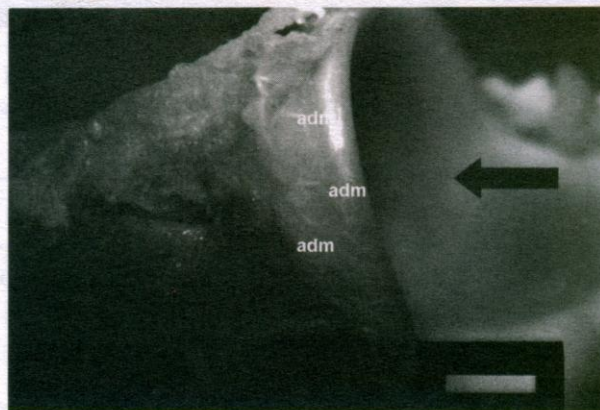




**Figura 7:** Fotografía del ángulo articular de la escápula. 6.5 X. vista craneolateral. adcr: arterias descendentes craneales, adl: arterias descendentes laterales, A: ángulo articular.



**Figura 8:** Fotografía del ángulo articular de la escápula. 6.5 X. vista caudal. adc: arterias descendentes caudales, flecha oscura: fosa glenoidea.



**Figura 9:** Fotografía del ángulo articular de la escápula. 6.5X. vista medial. adm: arterias descendentes mediales, flecha oscura: fosa glenoidea.



este hueso en relación con el reborde del cartílago de la cavidad glenoidea.

#### *Arterias de la Cabeza Humeral*

Las arterias capsulares que penetraron a través de la cápsula articular a la altura de su inserción humeral tienen trayecto ascendente a lo largo del cuello del húmero, constituyendo las arterias cervicales ascendentes craneales, caudales, laterales y mediales, algunas de las cuales penetran el extremo proximal del húmero a la altura del reborde del cartílago articular de la cabeza humeral para

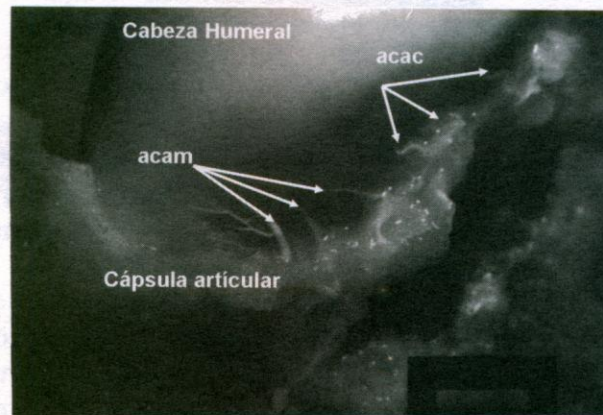
conformar las arterias epifisarias y metafisarias.

En los seis (6) especímenes estudiados, las arterias cervicales ascendentes fueron observadas en número variable en todas las superficies del cuello humeral:

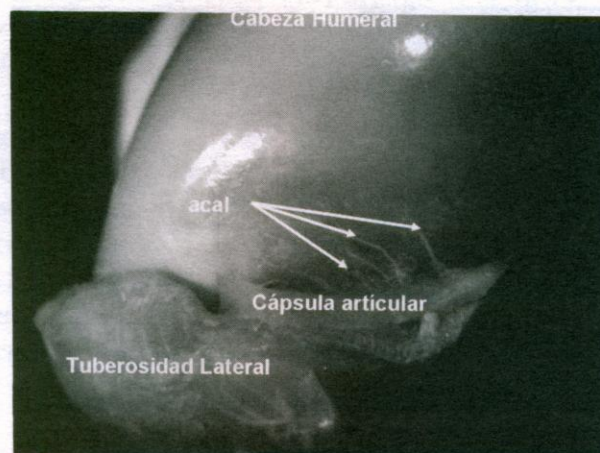
**Superficie Craneal:** cuatro (4) a cinco (5) arterias.

**Superficie Caudal:** siete (7) a nueve (9) arterias (Figura 10)

**Superficie Medial:** cuatro (4) a cinco (5) arterias de un diámetro muy delgado (Figura 10)



**Figura 10:** Fotografía de la cabeza humeral. 6.5 X. vista caudomedial. acac: arterias cervicales ascendentes caudales, acam: arterias cervicales ascendentes mediales.



**Figura 11:** Fotografía de la cabeza humeral. 6.5 X. vista Craneolateral. acal: arterias cervicales ascendentes laterales



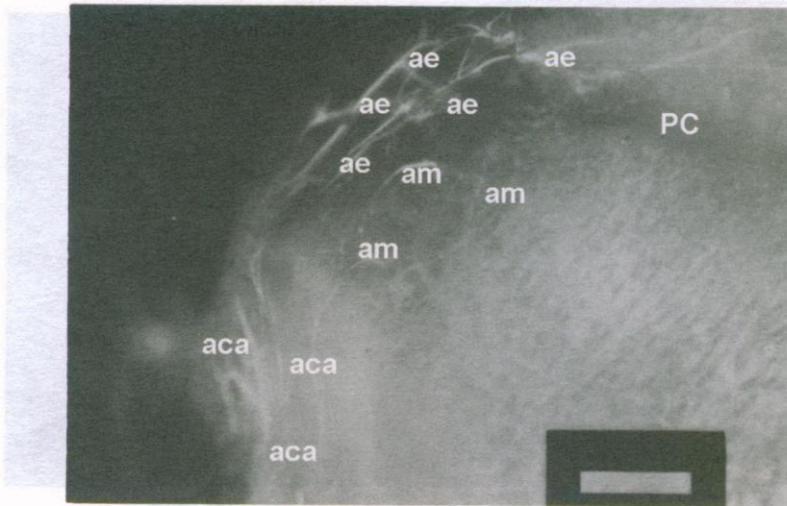


Figura 12: Fotografía de la cabeza humeral clarificada. Método de Spalteholz modificado. 8X. aca: arterias cervicales ascendentes, ae: arterias epifisarias, am: arterias metafisarias, PC: placa de crecimiento.




Figura 13: Fotografía de la cabeza humeral clarificada. Método de Spalteholz modificado. 8X. vista caudal. ae: arterias epifisarias, aa: anillo arterial.

**Superficie Lateral:** cinco (5) a sesis (6) arterias. En un espécimen, una de estas arterias se evidenció con un diámetro considerable, de la cual emergieron dos ramas más pequeñas (Figura 11).

A la altura del borde del cartílago articular, las arterias cervicales ascendentes se dividieron en ramas más pequeñas proximales (epifisarias) y distales

(metafisarias) (Figura 12). Las arterias cervicales ascendentes se anastomosaron con ramas similares de las arterias vecinas para formar un anillo arterial en el margen del cartílago articular. Este anillo arterial intracapsular fue más evidente en la superficie caudal de todos los especímenes estudiados (Figura 13).



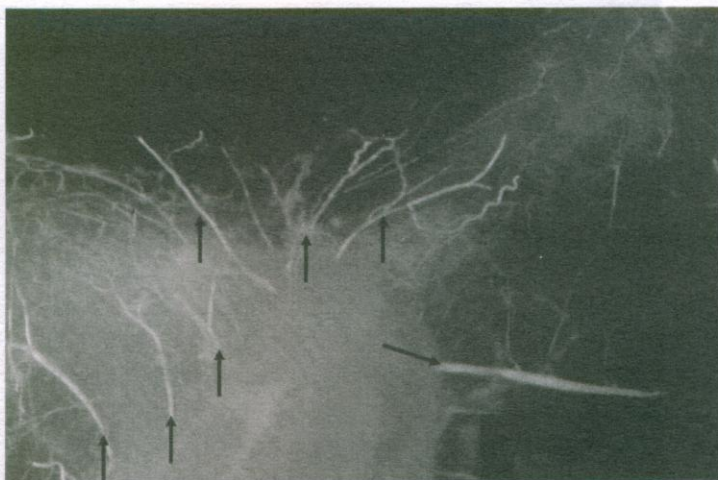

Figura 14: Fotografía del ángulo articular de la escápula clarificada. Método de Spalteholz modificado. 8X. Flechas oscuras: arterias descendentes del ángulo articular de la escápula.

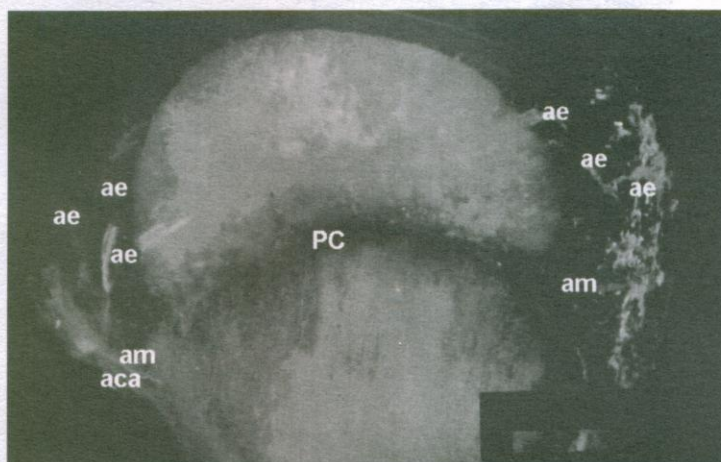


Figura 15: Fotografía de la cabeza humeral clarificada. Método de Spalteholz modificado. 8X. aca: arterias cervicales ascendentes, ae: arterias epifisarias, am: arterias metafisarias, PC: placa de crecimiento.

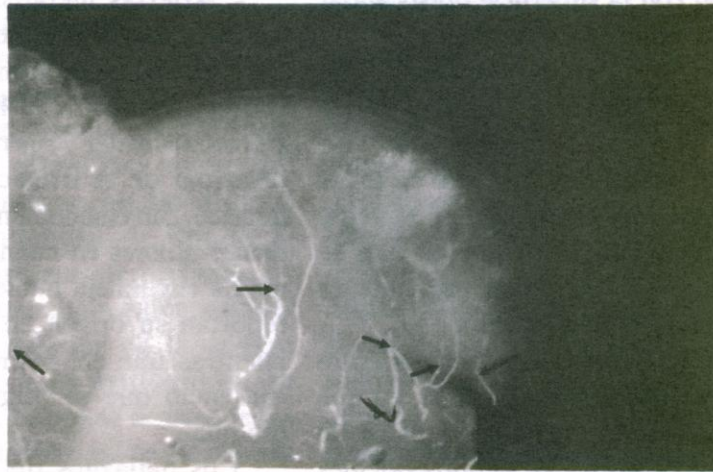
### *Circulación Intraósea*

La circulación intraósea se estudió en seis (6) especímenes de animales adultos y cuatro (4) especímenes de animales jóvenes que conformaron el Grupo III. Ésta comprende el estudio de las arterias del ángulo articular de la escápula y las arterias epifisarias y metafisarias del húmero.

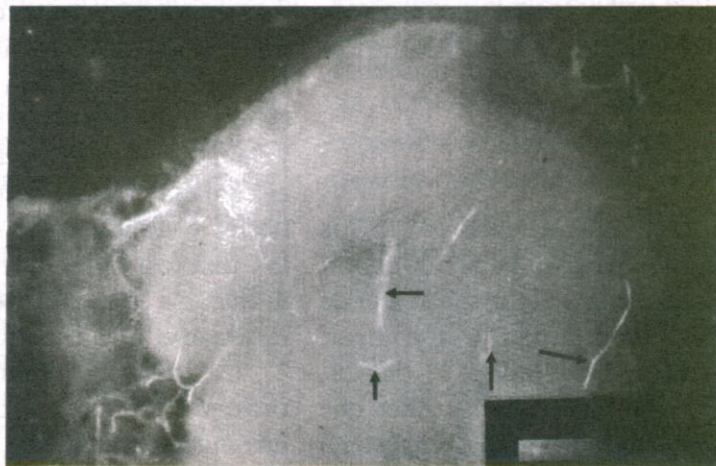
### *Arterias Intraóseas del Ángulo Articular de la Escápula*

Las arterias que irrigan las superficies caudomedial y craneolateral del ángulo articular de la escápula se originaron de las arterias intracapsulares del ángulo articular de este hueso. En la superficie caudomedial se observó una arteria de un calibre bastante grueso y varias ramas delgadas. A su vez, éstas emiten ramas más pequeñas que se arborizan por toda esta superficie formando redes arteriales.





**Figura 16:** Fotografía de la cabeza humeral clarificada. Método de Spalteholz modificado. 10 X. Flechas oscuras: Anastomosis entre las arterias epifisarias y metafisarias en un espécimen proveniente de un animal adulto.



**Figura 17:** Fotografía de la cabeza humeral clarificada. Método de Spalteholz modificado. 10 X. Flechas oscuras: Anastomosis entre las arterias metafisarias y las ramas ascendentes de la arteria nutricia del húmero.

Hacia la superficie craneolateral, fueron evidentes varias ramas pero de diámetros menores a las observadas en la superficie caudomedial. También éstas se arborizaron para unirse con otras ramas, formando una red en toda esta superficie (Figura 14).

#### *Arterias Intraóseas de la Cabeza Humeral*

**Arterias epifisarias:** La circulación de la cabeza humeral está dada por arterias epifisarias craneales, caudales,

laterales y mediales. Estos vasos son la continuación de las ramas proximales de las arterias cervicales ascendentes craneales, caudales, laterales y mediales, respectivamente. Ellas penetran la cabeza humeral a través de pequeños forámenes. Una vez dentro del hueso, cursan hacia el centro de la cabeza humeral a 1-2 mm sobre la placa de crecimiento, conformando una red arterial que, en su conjunto, semeja la forma de la cabeza humeral, siendo más numerosos los vasos



en relación con la superficie dorsocaudal de la cabeza humeral (Figura 15).

**Arterias Metafisarias:** Se originaron de las ramas distales de las arterias cervicales ascendentes. Se observaron ramas muy delgadas en todas las superficies del hueso. Posteriormente, dan origen a ramas pequeñas que se anastomosan con las ramas provenientes de las arterias vecinas (Figura 15).

No se observaron anastomosis entre las epifisarias y metafisarias en los especímenes donde persistía la placa de crecimiento (Figura 15), siendo evidentes en los especímenes que se había cerrado la placa de crecimiento (Figura 16). Las arterias metafisarias presentaron anastomosis con las ramas terminales de las ramas ascendentes de la arteria nutricia del húmero (Figura 17).

## DISCUSIÓN

La nomenclatura para los vasos arteriales que irrigan la articulación escapulo humeral sigue la terminología de la Nómina Anatómica Veterinaria. Tomando en consideración el origen, relaciones y distribución de los vasos que irrigan la articulación y que no aparecen incluidos en la Nómina Anatómica Veterinaria se sugiere la siguiente nomenclatura:

- Arterias capsulares: craneales, caudales, laterales y mediales.

- Arterias descendentes del ángulo articular de la escápula: craneales, caudales, laterales y mediales.

- Arterias intraóseas del ángulo articular de la escápula: craneales, caudales, laterales y mediales.

- Arterias cervicales ascendentes: craneales, caudales, laterales y mediales.

- Arterias epifisarias: craneales, caudales, laterales y mediales.

- Arterias metafisarias: craneales, caudales, laterales y mediales.

Este estudio confirma lo reportado por Carrig y Morgan (1974), quienes señalan a la arteria axilar y sus ramas como fuente principal de la irrigación del miembro torácico. Sin embargo, no coincidimos con dichos autores en cuanto al origen de la arteria circunfleja humeral craneal. Ellos reportan su origen en la arteria axilar, mientras que en el presente trabajo se evidenció que se origina de la arteria braquial.

Los hallazgos del presente trabajo señalan que las ramas de las arterias circunfleja humeral craneal, caudal y subescapular son las fuentes principales de irrigación extracapsular de la articulación escapulo humeral en el perro. La arteria circunfleja humeral caudal provee irrigación a las superficies medial y caudal de la cabeza del húmero, la arteria circunfleja craneal irriga las superficies lateral y craneal de la cabeza humeral y las tuberosidades lateral y medial del mismo. La arteria subescapular se encarga de irrigar el ángulo articular de la escápula.

La irrigación intraósea de la epífisis proximal del húmero observada en esta investigación, coincide con lo reportado por Kelly (1968), quien señala que la distribución de la circulación en los extremos de estos huesos varía completamente en un hueso en crecimiento en relación a un hueso maduro. En esta investigación se demuestra que las arterias epifisarias y metafisarias no se anastomosan mientras está presente la placa de crecimiento. Una vez que esta se cierra, se inicia el proceso de anastomosis entre dichas arterias. También se observó que las arterias metafisarias se anastomosan con las ramas ascendentes terminales de la arteria nutricia en perros adultos, garantizando



con ello un mayor aporte sanguíneo a la epífisis proximal del húmero.

Se demostró que las arterias capsulares, una vez que penetran la cápsula articular, tienen un recorrido ascendente a la altura del cuello del húmero, constituyendo así las arterias cervicales ascendentes, de donde se originan las arterias epifisarias y metafisarias que forman un anillo vascular intraarticular alrededor de la cabeza humeral, siendo más evidente en su superficie caudal. El origen de las arterias epifisarias y metafisarias de la cabeza humeral, es similar al observado por Kaderly *et al.*, (1983) y Rivera *et al.*, (1979), sobre la irrigación extraósea, intracapsular e intraósea de la articulación coxofemoral en perros adultos. Ellos han señalado que la irrigación de la cabeza femoral se origina de las arterias cervicales ascendentes a partir de las cuales se originan las arterias epifisarias y metafisarias. Así mismo, reportan que las arterias epifisarias, metafisarias y las ramas ascendentes terminales de la arteria nutricia se anastomosan una vez que la placa de crecimiento se ha cerrado, asegurando el aporte arterial de la epífisis proximal del fémur. De acuerdo a nuestros resultados, existe similitud con lo reportado por Carrig y Morgan (1974), en sus estudios sobre la microcirculación de la cabeza humeral en el perro inmaduro. Ellos señalan que las arterias capsulares y metafisarias que irrigan la cabeza humeral se originan de un anillo vascular ubicado alrededor de la epífisis proximal del húmero formado por las arterias circunfleja humeral craneal y caudal y las arterias epifisarias surgen de una arcada vascular localizada alrededor del reborde del cartílago articular.

Las arterias epifisarias y metafisarias de la epífisis proximal del húmero

penetran dicha estructura a la altura de la inserción de la cápsula al reborde articular. La arteria nutricia penetra por el agujero nutricio del húmero y tiene un recorrido intraóseo y se divide dentro del hueso en ramas ascendentes y descendentes. Estos resultados coinciden con lo reportado por Johnston (1997) en su estudio sobre la irrigación de los huesos largos. Se demuestra que la irrigación extracapsular de la articulación escápulo humeral es similar tanto en perros jóvenes como en adultos. Las diferencias se encuentran, principalmente, en la circulación intraósea de las estructuras que la conforman, básicamente en la cabeza humeral. Las arterias que irrigan la cabeza del húmero presentan una distribución mayor hacia el área dorsocaudal de dicha estructura, a diferencia a lo encontrado por Rivera *et al.*, (1979), en su estudio sobre la irrigación de la articulación coxofemoral, quienes evidencian que a la altura de la cabeza del fémur, las arterias se distribuyen uniformemente en todas sus superficies.

Por su parte, Prieur (1980), en su estudio sobre biomecánica normal y anormal de la articulación de la cadera en perros, demostró que la articulación coxofemoral soporta aproximadamente 30% del peso del animal, mientras que la articulación escápulo humeral soporta 70%. Además, señala que la articulación escápulo humeral está constituida para soportar peso en los planos horizontal y transversal, a similitud de lo establecido para la articulación coxofemoral. La cabeza femoral soporta peso en forma uniforme, mientras que en el miembro torácico la carga la recibe la superficie dorsocaudal de la cabeza humeral. Según los resultados del presente trabajo y de acuerdo a lo señalado por este autor, probablemente la mayor irrigación del



área dorsocaudal se deba al efecto de una mayor demanda física. Además, señala que las enfermedades degenerativas de las articulaciones se deben, entre otras causas, a disturbios en la resistencia mecánica del tejido articular y a la cantidad de presión que se ejerce sobre ésta, coincidiendo con lo reportado por Korvick y Athanasiou (1997) quienes, al estudiar las variaciones de las propiedades mecánicas del cartílago de la articulación escapulo humeral en el perro, establecen que la placa subcondral de la fosa glenoidea es 5 a 6 veces más gruesa que la de la cabeza humeral y, debido a ello, la fosa glenoidea es más rígida que la cabeza del húmero. Esto determina que cuando la articulación es sometida a excesos de carga, el cartílago humeral y el hueso subcondral sufren deformación. Según lo establecido por estos investigadores y lo reportado por Clayton y Vaughan (1970), Leonard (1971), Johnston (1997) y Harari (1998), la osteocondritis disecante de la cabeza del húmero pudiera tener como causas traumatismo del cartílago inmaduro y necrosis avascular del hueso subcondral, consecutiva a incrementos en el peso, como los que suelen ocurrir en perros de razas gigantes en etapa de crecimiento, en los cuales el hueso subcondral está inmaduro. En el perro la osteocondritis disecante comúnmente afecta la porción dorsocaudal de la cabeza humeral y se presume que es debido a interferencia de la circulación sanguínea en el hueso subcondral, consecutivo a un trauma en dicha área.

En casos de fracturas intracapsulares de la cabeza o cuello del húmero, es muy probable que se rompan arterias intracapsulares. La revascularización de los fragmentos de la fractura depende del restablecimiento de los vasos metafisarios o de las arterias cervicales ascendentes del

cuello humeral. El proceso de revascularización puede ser facilitado con una reducción anatómica y con el uso de métodos de fijación rígida para prevenir que ocurra necrosis avascular del área afectada, mientras se desarrolla el proceso de revascularización. En luxaciones traumáticas de la articulación escapulo humeral, usualmente hay compromiso vascular. El grado de compromiso depende de la dirección hacia donde se desplace la cabeza humeral. Los desplazamientos son usualmente en dirección lateral, lo que puede llegar a causar lesiones de las ramas ascendentes de la arteria circunfleja humeral craneal. Si se requiere de tratamiento quirúrgico, se sugiere el abordaje craneolateral de la articulación para evitar en lo posible causar daños a las ramas de esta arteria. Leonard (1971) y Piermattei (1993) señalaron, en general, que un abordaje anatómico representa 50% del éxito en el proceso quirúrgico. Lo señalado anteriormente asegura que ocurran los procesos de revascularización normal en los tejidos tratados, lo cual favorece la cicatrización del área afectada y la recuperación del animal en el menor tiempo posible.

Los hallazgos en los moldes de corrosión indican que los abordajes craneolateral, con o sin tenotomía del músculo infraespinoso, caudolateral, caudal y craneomedial recomendados por De Angelis y Schwartz (1970), Franczuszki y Parkes (1988) y Piermattei (1993), para tratamientos de fracturas de cuello y cavidad glenoidea de la escápula, luxaciones de la articulación, fracturas de la cabeza y tubérculo menor del húmero y en osteocondritis disecante de la cabeza del húmero, deberían ser realizados tomando la precaución de no lesionar las arterias circunflejas humeral craneal y



caudal y la arteria subescapular. Estos vasos se encuentran en las áreas donde estos autores recomiendan hacer las incisiones para abordar dicha estructura. Las incisiones o retracción de los músculos supraespinoso, deltoides (porción acromiana), infraespinoso y redondo menor, señaladas en los procedimientos de abordaje, podrían lesionar las arterias circunfleja humeral craneal y caudal, así como también a sus ramas, causando interferencias del riego sanguíneo. El acceso a la cavidad articular que se plantea en los abordajes señalados, se realiza mediante una incisión craneocaudal de la cápsula articular lo cual, de acuerdo a las observaciones realizadas, no compromete el riego sanguíneo intracapsular e intraóseo.

## CONCLUSIONES

En virtud de los resultados de esta investigación se demuestra que:

- Se estudia, por primera vez, la irrigación de la articulación escápulo humeral, donde se describen vasos que no están incluidos en la Nómina Anatómica Veterinaria.

- Las ramas de las arterias circunfleja humeral craneal y caudal y la arteria subescapular constituyen las principales fuentes de irrigación de la articulación escápulo humeral.

- Las superficies medial y caudal de la cabeza humeral es irrigada por la arteria circunfleja humeral caudal y sus superficies lateral y craneal por la arteria circunfleja humeral craneal. Las tuberosidades lateral y medial del húmero son irrigadas por la arteria circunfleja humeral craneal. El área más irrigada de la cabeza humeral es su superficie dorsocaudal.

- El ángulo articular de la escápula es irrigado por la arteria subescapular.

## RECOMENDACIONES

- Realizar estudios sobre irrigación de la cabeza humeral en perro de razas gigantes en fase de crecimiento y en animales afectados con osteocondritis disecante para determinar si existe variación en el patrón de irrigación de la misma.

- Realizar estudios de densidad vascular con técnicas histológicas cuantitativas y cualitativas para correlacionar la cantidad y calidad de los vasos sanguíneos en perros sanos y en perros con osteocondritis disecante, fracturas o luxaciones.

- Realizar estudios de microcirculación en perros jóvenes y adultos con otros medios de demostración vascular, tal como compuestos de Batsón y Mercox, para obtener mejores detalles de los vasos que irrigan la articulación escápulo humeral en esta especie, tomando en consideración que en trabajos realizados con estos medios en otras estructuras se observó la perfusión de los mismos aún en vasos de muy pequeño calibre.

- Nuestros resultados sugieren la alternativa de realizar un abordaje lateral de la articulación, aunque se requieren mas estudios para determinar si es factible su utilización.

## AGRADECIMIENTO

Los autores agradecen a los técnicos del Laboratorio de Anatomía de la Facultad de Ciencias Veterinarias y al personal del área de la Perrera del Bioterio de la Universidad Central de Venezuela.



REFERENCIAS

- Alexander, J. W. 1980. Patogénesis and Biochemical Aspects of Degenerative Joint Disease. *The Compendium on Continuing Education*, 22: 961-966.
- Beale, B. 1995. Application of Intramedullary Pins and Kirschner Wires. *Small Animal-Orthopedics Proceedings*, 281-282.
- Bruce, R. 1973. Osteochondritis Dissecans of the Humeral Head. *J.Am. Vet. Med. Assoc.*, 163: 69-70.
- Budras, K. D.; W. Fricke y I. Salazar. 1989. *Atlas de Anatomía del Perro*. Madrid, Editorial Interamericana McGraw-Hill, p. 11.
- Carrig, C. B. and J.P. Morgan. 1974. Microcirculation of the Humeral Head in the Inmature Dog. *Veterinary Radiology*, 15:28-33.
- Chiroff, R. and P. Cooke. 1975. Osteochondritis Dissecans: a Histologic and Microradiographic Analysis of Surgically Excised Lesions. *J. Trauma*, 15: 689-696.
- Clayton, D. G. and L. C. Vaughan. 1970. The Surgical Treatment of Osteochondritis Dissecans of the Humeral Head in Dogs. *J. Small Anim. Pract.*, 11: 803-812.
- Cook, J. L. y Payme, J. T., 1997. Tratamiento Quirúrgico de la Osteoartritis. En: *Clínicas Veterinarias de Norteamérica. Clínica de Pequeños Animales* (4). México, Editorial Interamericana McGraw-Hill.
- De Angelis, M. and A. Schwartz. 1970. Surgical Correction of Cranial Dislocation of the Scapulohumeral Joint in a Dog. *J.Am. Vet. Med. Assoc.*, 156:435-438.
- Franczuszki, D. and L.J. Parkes. 1988. Glenoid Excision as a Treatment in Chronic, Shoulder Disabilities: Surgical Technique and Clinical Results. *J.Am. Vet. Med. Assoc.*, 24: 637-643.
- Frandsen, C. J. 1988. *Anatomía y Fisiología de los Animales Domésticos*. México, Editorial Interamericana McGraw-Hill. 4ta. Edición, pp. 500-527.
- Ghoshal, N. 1982. Corazón y Arterias de los Carnívoros. En: *Anatomía de los Animales Domésticos*, Tomo II, capítulo 55. México, Salvat Editores, S.A. 5ta. Edición., pp. 1746-1777.
- Gonzalo, J. M.; I. Ávila. F. San Román; A. Orden; M.A. Sánchez; I. Bonafante; J.L. Pereira y F. García. 1994. *Cirugía Veterinaria*. Madrid, Editorial Interamericana McGraw-Hill, pp. 310-400.
- Harari, J. 1998. Osteochondrosis. *Veterinary Clin. North. Am. Small Anim. Pract.* 28: 1-197.
- Johnston, S. 1997. Osteoartritis: Anatomía, Fisiología y Biopatología Articulares. En: *Clínicas Veterinarias de Norteamérica. Clínica de Pequeños Animales*. México, Editorial Interamericana McGraw-Hill, 27: 697-939.
- Kaderly, R. E.; B.G. Anderson and W.D. Anderson. 1983. Intracapsular and Intraosseous Vascular Supply to the Mature Dog's Coxofemoral Joint. *A.J.V.R.*, 44: 1805-1812.
- Kelly, P.J. 1968. Anatomy, Physiology and Pathology of the Blood Supply of ones. *J. Bone Joint Surg.*, 50A: 766-783.
- Korvick, D. and K. Athanasiou. 1997. Variations in the mechanical Properties of Cartilage from the Canine Scapulohumeral Joint. *Am. J. Vet. Res.*, 58: 949-953.
- Lahue, T.; S. Gary Brown; J. Roush and J. Ticer. 1988. Entrapment of Joint Mice in the Bicipital Tendon Sheath as a Sequela to Osteochondritis Dissecans of the Proximal Humerus in



- Dogs: A Report of Six Cases. *J. Am. Anim. Hosp. Assoc.*, 24: 99-105.
- Leonard, E. P. 1971. *Orthopedic Surgery of the Dog and Cat*. Philadelphia, W.B. Saunders Company, 2<sup>nd</sup> ed., pp. 8-337.
- Piermattei, D. L. 1993. *An Atlas of Surgical Approaches to the Bones and Joints of the Dog and Cat*. Philadelphia, W.B. Saunders Company, 3<sup>rd</sup> ed., pp. 92-121.
- Prieur, W. D. 1980. Coxarthrosis in the Dog. Part. I: Normal and Abnormal Biomechanics of the Hip Joint. *Vét. Surg.* 9: 145-149.
- Rivera, L. A.; Y.Z. Abdalbaki; C.W. Titkemeyer and D.A. Hulse. 1979. Arterial Supply to the Canine Hip Joint. *J. Vét. Orthopedics*, 1: 20-33.