

Artículos

- [Hallazgos de Amibas de Vida Libre de los géneros *Acanthamoeba* y *Naegleria*. Una experiencia venezolana.](#)
- [Introducción](#)
- [Pacientes y métodos](#)
- [Resultados](#)
- [Discusión](#)
- [Apéndice \(videos\)](#)
- [Referencias](#)

M.V. Pérez de Galindo

mavipega@googlemail.com
Laboratorio de Amibiasis. Cátedra de Parasitología. Escuela de Bioanálisis. Universidad Central de Venezuela.

M. Galindo

Laboratorio de Amibiasis. Cátedra de Parasitología. Escuela de Bioanálisis. Universidad Central de Venezuela.

A. Dorta

Laboratorio de Amibiasis. Cátedra de Parasitología. Escuela de Bioanálisis. Universidad Central de Venezuela.

C. Guzmán de R

Laboratorio de Amibiasis. Cátedra de Parasitología. Escuela de Bioanálisis. Universidad Central de Venezuela.

C. Wagner

Laboratorio de Amibiasis. Cátedra de Parasitología. Escuela de Bioanálisis. Universidad Central de Venezuela.

M.A. Vethencourt

Laboratorio de Amibiasis. Cátedra de Parasitología. Escuela de Bioanálisis. Universidad Central de Venezuela.

A. Nessi

Laboratorio de Amibiasis. Cátedra de Parasitología. Escuela de Bioanálisis. Universidad Central de Venezuela.

A. Bermúdez

Servicio de Oftalmología. Hospital Universitario de Caracas

E. Pérez de Suárez

Laboratorio de Amibiasis. Cátedra de Parasitología. Escuela de Bioanálisis. Universidad Central de Venezuela.

Parasitología

Hallazgos de Amibas de Vida Libre de los géneros *Acanthamoeba* y *Naegleria*. Una experiencia venezolana.

Fecha de recepción: 05/06/2012

Fecha de aceptación: 22/07/2012

Las Amibas de Vida Libre (AVL), se han demostrado en diversos hábitat a los que acceden los humanos. Entre ellas, son agentes causales de enfermedad *Naegleria fowleri* y *Acanthamoeba* sp. Su diagnóstico no debe ser fortuito o consecuencia del resultado negativo a la búsqueda de patógenos tradicionales, la gravedad de las enfermedades producidas, amerita investigarlas y prepararnos para su diagnóstico oportuno. La metodología basada en examen directo, inducción del flagelado, coloraciones y cultivo, permitió el diagnóstico de *Acanthamoeba* sp. y *Naegleria fowleri* en 32 de 530 muestras examinadas. Nos permitimos recomendar esta metodología para laboratorios asistenciales y de investigación, para un diagnóstico temprano, o para obtener aislados de estas amibas. El estudio morfológico, biológico e identificación hasta género, es suficiente para instaurar tratamiento. Corroboramos las observaciones de otros autores, sobre prevalencia de enfermedades por AVL y se demuestra que su gravedad y elevada mortalidad justifican su búsqueda.

Palabras Claves: *Acanthamoeba*, *Naegleria*, Amibas de Vida Libre, diagnóstico de Amibas de Vida Libre, Venezuela

Title

Free Living Amoebas of *Acanthamoeba* and *Naegleria* genera in Venezuelan patients

Abstract

Free-living amoebae (FLA) have been found in almost all habitats shared with humans. Several genera and species are causative agents of disease, including *Naegleria fowleri* and *Acanthamoeba* sp. Their diagnosis cannot be incidental or be a product of negative results for traditional pathogens. Severity of these infections warrants its investigation and early detection. Laboratory methodology using direct examination, flagellate induction, staining techniques and cultures in biphasic medium, allowed the detection of 32 *Acanthamoeba* and *Naegleria* infections in 530 tested samples. We recommend this methodology for both diagnostic and research purposes, thus allowing an early diagnosis or to obtain strains of these amoebae. Morphological and biological studies and genus identification are enough to establish treatment. We agree with other authors about FLA ubiquitous distribution and their low disease prevalence, but the severity and high mortality of these infections justify all efforts made towards a correct and early diagnosis.

Key Word

Acanthamoeba, *Naegleria*, Free-living amoebae. Diagnosis, Venezuela

Hallazgos de Amibas de Vida Libre de los géneros *Acanthamoeba* y *Naegleria*. Una experiencia venezolana.

Introducción

Las amibas de vida libre (AVL) son protozoarios, llamados "anfizoicos", por ser de vida libre o parasitaria⁽¹⁾. Se encuentran ampliamente distribuidas en la naturaleza, demostrándose la patogenicidad de algunos géneros. Se han aislado de diferentes ambientes, agua potable y no potable, suelo, interfases agua-suelo, agua-animal, agua-plantas, agua-aire, donde encuentran bacterias, hongos y protozoarios para alimentarse, unidades de ventilación y de aire acondicionado, unidades de diálisis, de lavado gastrointestinal, dentales, lentes de contacto y

sus soluciones de lavado⁽²⁾. El conocimiento de su capacidad de producir enfermedad en el humano se tiene desde hace pocos años. Anteriormente eran consideradas como organismos del suelo o comensales en mamíferos. Representan un grupo de microorganismos oportunistas y un grupo emergente de parásitos para el humano y otros animales^(3,4). El descubrimiento de su capacidad de infectar al hombre y otros mamíferos causando afecciones fatales, revolucionó el concepto de parasitismo, rompiendo la barrera que separaba los organismos de vida libre de los parásitos⁽⁵⁾.

Las AVL también son portadoras de bacterias patógenas, virus y micoplasma, los cuales no son digeridos porque resisten las enzimas lisosomales, particularmente y por razones desconocidas, en las del género *Acanthamoeba*, se han encontrado *Mycobacterium bovis*, *Legionella pneumophila*, *Micobacterium avium*, *Listeria monocytogenes*, *Burkholderia pseudomallei*, *Escherichia coli* serotipo O157, *Chlamydia* sp, *Parachlamydia acanthamoebae*, *Neochlamydia hartmannellae*, *Rickettsia-like*, *Simkania negevensis*, *Vibrio cholerae*, y *Cryptococcus neoformans*^(2,6,7). Entre ellos se destaca *Pseudomonas aeruginosa*, importante patógeno⁽⁸⁾. Estas bacterias han sido llamadas bacterias amebo-resistentes y en consecuencia las amibas se transforman en riesgosos vectores de estos patógenos al humano, ya que no solo resisten la acción de la amiba, sino que las bacterias se multiplican dentro de ella, ocurriendo un proceso de endosimbiosis^(9,10). Se considera que estas bacterias en endosimbiosis, pueden jugar un papel importante en la patogenicidad de las amibas⁽⁶⁾ y su crecimiento dentro de las mismas, puede incrementar la resistencia bacteriana a los antibióticos, así como la virulencia bacteriana.⁽¹¹⁾

Las AVL, se mantienen en la naturaleza cumpliendo su ciclo de vida sin hospedero intermediario, alimentándose principalmente de bacterias y hongos del ambiente.^(3, 4,11) Las del género *Acanthamoeba* en el ambiente se mantienen como trofozoítos ameboides. Se enquistan ante situaciones desfavorables, tales como falta de alimento, desecación, acumulación de productos de desecho y agentes químicos. Pueden sobrevivir bajo la forma de quistes, hasta 20 años y las que producen queratitis, hasta 14 días en soluciones oftálmicas^(3,4). Las amibas del género *Naegleria* no se aíslan de ambientes tan variados como las del género *Acanthamoeba*, ya que son muy sensibles a las condiciones de sequedad y pH extremos, no pueden vivir sin agua. Se reconocen alrededor de 30 especies, pero solamente *Naegleria fowleri* ha sido aislada de humanos produciendo MAP. *Naegleria australiensis*, *Naegleria italica* y *Naegleria philippinensis* son patógenas para el ratón. *Naegleria fowleri* es termotolerante y ha sido aislada de diferentes colecciones de agua dulce, hasta de aguas termales⁽⁴⁾.

Morfología

Género *Acanthamoeba*: Las amibas pertenecientes a este género, presentan dos formas evolutivas: Trofozoíto ameboide y Quiste.

Trofozoítos: De tamaño variable, entre 15 mm y 40 mm, presentan un pseudópodo anterior, ancho hialino, con producción de filopodios (acantopodios), generalmente se observan en el pseudópodo anterior y algunas veces en la parte posterior. Son proyecciones más o menos cortas y se pueden extender a lo largo de toda la membrana celular, ensanchando su superficie.^(4,5,12) En las amibas patógenas se observan más acantopodios⁽⁴⁾. Hay diferencia entre ectoplasma y endoplasma, con numerosas vacuolas digestivas⁽⁵⁾. Su movimiento es lento, con emisión de 1 ó 2 pseudópodos, los cuales se alargan y ensanchan lentamente. Presentan una vacuola contráctil generalmente hacia el extremo posterior. Son uninucleados, con un gran nucleolo rodeado de un halo claro.^(4,5,12)

Quistes: Los quistes constan de una parte interna, endoquiste, el cual es más o menos poliédrico o estrellado, presentando puntas y una externa, ectoquiste, el cual es generalmente arrugado (rugoso o plegado). De forma biconvexa o poliédrica dependiendo de la distribución de las puntas del endoquiste. Presentan un solo núcleo y se observan pequeños gránulos en la periferia del citoplasma. Miden desde 13 mm a 30 mm. El desenquistamiento se produce a través de algún poro de los que existen en los puntos de contacto del endoquiste con el ectoquiste^(4,5,12).

Género *Naegleria*: Son ameboflagelados, ya que presentan un estado de trofozoíto flagelado en su ciclo evolutivo, además de trofozoíto ameboide y quiste⁽¹²⁾.

Trofozoíto ameboide. Mide de 10 mm a 35 mm, se observa clara diferenciación entre endoplasma y ectoplasma, presenta un núcleo con un gran cariosoma rodeado de un halo claro presentando granos perinucleares⁽¹⁾. Se observa una vacuola contráctil, y pequeñas vacuolas digestivas. Se desplaza por la emisión de pseudópodos eruptivos, hialinos, redondeados y con frecuentes cambios de dirección, puede presentar uno o dos pseudópodos a la vez, observándose en forma de salchicha o de dedos de guante con movimientos rápidos.^(4,5,13)

Trofozoíto flagelado: El flagelado presenta forma ovalada o redondeada, con un diámetro de 8 mm a 20 mm, presenta dos flagelos, aunque ocasionalmente pueden encontrarse con uno solo. Puede evidenciarse el núcleo de las AVL, colocado siempre hacia el extremo anterior respecto a la dirección del movimiento y una vacuola contráctil colocada siempre hacia el extremo posterior, posición característica del género^(4,7,12). Los flagelos aparecen cuando la amiba sufre una transformación morfogenética, el flagelado es un estado transitorio. Se a descrito que varias especies de *Naegleria*, diferentes a *Naegleria fowleri*, carecen de estado flagelar o éste puede dividirse^(3,4). Los quistes son redondeados u ovalados, uninucleados, miden de 15 mm a

18 mm de diámetro y la pared es muy refringente⁽¹²⁾

Pacientes y métodos

En 530 personas, con diversos síntomas, fue investigada la presencia de AVL, mediante el análisis de diversas muestras, incluyendo lentes de contacto o líquido de lavado para el cuidado de dichos lentes. Entre estas 530 personas, 273 presentaban síntomas oftalmológicos, 30 síntomas neurológicos, 79 eran usuarios de lentes de contacto, 61 pacientes tenían rinitis, 30 diarrea, 3 otitis y 54 eran personas asintomáticas. De los 273 pacientes con síntomas oftalmológicos, 236 tenían UC unilateral y dos de ellos presentaban úlcera bilateral, por lo cual se examinaron un total de 238 muestras de este tipo de lesión. Además, se examinó muestras a 2 pacientes con queratitis y a 31 pacientes con conjuntivitis crónica que no respondían a los tratamientos usuales. También fueron analizadas 2 corneas recién extraídas, que fueron remitidas al laboratorio, posterior a un procedimiento quirúrgico. De los 30 pacientes con síntomas neurológicos, se examinó el LCR a 28 ellos y material de absceso cerebral en 2 pacientes.

A 79 usuarios de lentes de contacto, se le estudiaron sus lentes y/o los líquidos de lavado, 49 presentaban síntomas que iban desde prurito y ardor hasta UC y 30 eran asintomáticos.

En resumen, se examinaron muestras de LCR, muestras de úlcera corneal, cornea, hisopado conjuntival, líquido de lavado de lentes de contacto, lentes de contacto, absceso cerebral, hisopados nasales, heces y secreción ótica.

Todos los aspectos relacionados con esta investigación se realizaron ajustados a las normas y procedimientos bioéticos que rigen la investigación en humanos, garantizando la confidencialidad en el manejo de los datos personales de los individuos. Asegurando la comprensión del procedimiento a seguir y el riesgo-beneficio, para obtener su consentimiento.

Muestras: toma, transporte y procesamiento. Las muestras fueron tomadas en los servicios médicos especializados, dependiendo de la sintomatología del paciente y algunas en el Laboratorio de Amibiasis, como los hisopados nasales y de fondo de saco del ojo, lentes y solución de lavado. Una vez tomadas, fueron trasladadas, en cámara húmeda y medios de transporte al Laboratorio de Amibiasis, para la investigación parasitológica y a los laboratorios de Micología y Bacteriología.

El procesamiento de las muestras, se realizó en general, mediante examen microscópico directo (entre lámina y laminilla), añadiendo una gota de medio líquido, de Page modificado por Chinchilla y cols. (1979)⁽¹⁴⁾, que llamaremos medio de Chinchilla líquido, si la muestra lo ameritaba. Cultivo en placas con medio de sólido, (al medio líquido le añadimos la cantidad de agar, recomendada por Chinchilla y cols.). A dicha placa, una vez colocada la muestra, se le añadía 0,5 ml de suspensión de *Escherichia coli*, vivas o muertas, ajustada a 27% de turbidez, 36% de transmitancia y 0,56-0,45 de absorbancia (concentración ajustada al patrón Mac Farland). El cultivo se completaba hasta 8-10 ml, con medio de cultivo de Chinchilla líquido, transformándose en un cultivo bifásico. Se incubaron, los cultivos, hasta por 8 días, a 37°C y 42°C, realizando observaciones diarias, con microscopio invertido. En el lugar de la toma de la muestra se realizaron controles de ambiente, con placas de medio de Chinchilla las cuales fueron abiertas y mantenidas mientras se tomaba la muestra y se procesaron en idéntica forma que las que contenían las muestras.

Muestras de líquido cefalorraquídeo (LCR)—El LCR fue tomado por el médico, bajo condiciones de esterilidad, trasladado al laboratorio a temperatura ambiente y con medidas de bioseguridad. Se procesó inmediatamente y el remanente, se conservó a temperatura ambiente, hasta culminar todos los estudios. Se realizó un examen microscópico del LCR, antes y después de centrifugar a 400 g, 5 minutos para buscar trofozoítos móviles. A partir del sedimento, se realizó un examen directo y 2 frotis para coloración con Giemsa y Hematoxilina Eosina. Se sembró 1 ml del LCR en medio de cultivo de Page. Se realizó la prueba de flagelación, del líquido recién tomado y posteriormente del cultivo positivo para AVL.

Prueba de flagelación: Se colocaron 2-3 gotas del líquido en un tubo de ensayo, con 2-3 ml de agua destilada estéril, se incubó a 37 °C y 42 °C hasta por 8 días. La evaluación microscópica se hizo tomando alícuotas, para observar entre lámina y laminilla.

A partir de los cultivos positivos, la prueba se realizó de dos maneras:

a) El material que se recogió de la placa con crecimiento fue colocado en una placa de Petri vacía y estéril, se le añadió 10 ml de agua destilada estéril. Se incubó a 37 °C y 42 °C, observando al microscopio invertido, cada media hora o hasta observar los flagelados. También se examinó microscópicamente entre lámina y laminilla.

b) En la placa de cultivo donde se observó trofozoítos ameboides, se le retiró el medio líquido, sin desprender las amebas y se añadió 10 ml de agua destilada estéril y se continuó en igual forma que en el procedimiento anterior.

Muestras oftalmológicas y muestras de úlcera corneal (UC)

Estas muestras fueron tomadas por un oftalmólogo, previa anestesia tópica con clorhidrato de proparacaina al 0,5%, utilizando el microscopio de la lámpara de hendidura, para identificar los bordes de la lesión, de los cuales se tomaron varias muestras utilizando un bisturí Nº 15, raspando la lesión, y se procesaron de la siguiente manera: Un primer raspado, se colocó entre lámina y laminilla con una gota de medio líquido y se transportó en cámara húmeda al Laboratorio, donde se realizó el examen microscópico directo. El segundo raspado se colocó en un frasco estéril con tapa de goma con 2,5 ml de medio líquido de Chinchilla estéril, para transportarlo al laboratorio. Al llegar al Laboratorio se colocó el contenido del segundo frasco en dos placas de medio de Chinchilla sólido, se añadió la suspensión bacteriana y hasta 8 ml de medio líquido de Chinchilla y se incubó a 37°C. También se tomaron muestras por triplicado con hisopo estéril, para investigación micológica y bacteriológica, para lo cual se sembraron en medio de Saboureaud y Caldo Todd y fueron procesadas en los laboratorios de Microbiología y

Micología.

Cornea recién extraída

Esta muestra fue tomada por un oftalmólogo y enviada al laboratorio. Una vez allí, la muestra se fragmentó a fin de sembrar varias placas y aumentar las posibilidades del hallazgo de *Acanthamoeba*. Cada fragmento se cultivó y se procedió igual que para la muestra de UC.

Hisopado conjuntival

Se tomaron muestras del fondo de saco conjuntival con hisopos estériles, se realizó examen microscópico directo y cultivo en los medios de Chinchilla líquido, Saboureaud y Caldo Todd. Los hisopos con la muestra se colocaron en frascos con 2,5 ml de medio líquido de Chinchilla y se procedió igual que para la muestra de UC. El material conjuntival recogido con uno de los hisopos se colocó en una lámina, para observación microscópica entre lámina y laminilla.

Lentes de contacto y líquidos usados para su cuidado

Se examinaron los lentes al microscopio invertido, colocándolos en una placa de Petri estéril. Posteriormente se pasaron a una placa con medio de Chinchilla sólido y se añadió 1 ml de medio líquido de Chinchilla, suficiente para cubrirlos y se incubaron a 37°C por un máximo de 10 minutos, al cabo de los cuales, se retiraron los lentes y se colocaron en Caldo Todd, por 10 minutos. A la placa donde estuvieron los lentes, se le añadió medio de cultivo de Chinchilla líquido y suspensión bacteriana y se procesaron como se explicó para las muestras anteriores.

Solución usada para el cuidado de los lentes

Se tomaron muestras tanto de la solución usada, contenida en el estuche donde se guardaban los lentes, como la no usada de los frascos que llevó el paciente. Cada solución se procesó tal y como se describió anteriormente, para la investigación de AVL, hongos y bacterias.

Búsqueda de portadores asintomáticos

Se seleccionaron personas sin ningún tipo de sintomatología, que accedieron voluntariamente a participar en el estudio. Se tomaron hisopados de cada fosa nasal y se realizó exudado faríngeo, estas muestras fueron procesadas tal como se describió anteriormente para las muestras tomadas con hisopos, tanto para la investigación de AVL, como para la de hongos y bacterias.

En este estudio descriptivo, los datos fueron expresados a manera de porcentajes. La prueba de *chi cuadrado* se usó para comparar las variables. Las diferencias presentadas con una $p \leq 0,05$ fueron consideradas estadísticamente significativas.

Resultados

Mediante la metodología descrita, se observaron amibas de los géneros *Acanthamoeba* y *Naegleria*, en 32 casos, lo que representa el 6% de todas las muestras estudiadas ($n = 530$). El hallazgo de amibas de los géneros *Acanthamoeba* y *Naegleria* de acuerdo a la procedencia de la muestra se describe en la tabla 1.

Tabla 1.

Amibas de los géneros *Acanthamoeba* y *Naegleria* halladas en las diferentes muestras examinadas. ($n = 32$)

Procedencia de la muestra	Hallazgo de AVL	%
Úlceras Corneales	13	40,6
Queratitis	1	3,1
Conjuntivitis	4	12,5
LCR	2	6,3
Absceso cerebral	1	3,1
Diarrea	3	9,4
Lentes y/o liq.	7	21,9
Ex. Nasal de Portador Asin.	1	3,1
Total	32	100

En todas las muestras, se encontró *Acanthamoeba* sp, excepto en la muestra de LCR, donde se encontró *Naegleria fowleri*

AVL = Amiba de Vida Libre
 Liq. = Líquido contenido en la cajita donde se guardan los lentes
 MAP = Meningoencefalitis Amibiana Primaria
 LCR = Líquido cefalorraquídeo
 Ex. Nasal de Portador Asin. = Exudado nasal de portador asintomático

Entre las 273 muestras de pacientes con afecciones oculares, se encontró *Acanthamoeba* sp en 18 casos (6,6%), que se presentan en la tabla 2.

Tabla 2.

Hallazgo de *Acanthamoeba* sp en muestras provenientes de pacientes con síntomas oculares. ($n = 18$).

Procedencia de la muestra	Hallazgos de <i>Acanthamoeba</i> sp	%
Úlcera corneal	13	72,2
Queratitis	1	5,6
Conjuntivitis	4	22,2

De los 79 usuarios de lentes de contacto examinados, en 14 se detectaron amibas del género *Acanthamoeba* lo que equivale al 17,7% de las muestras examinadas, en lentes y/o líquidos usados para su cuidado. Entre estos 14 usuarios de lentes de contacto donde se encontró *Acanthamoeba* sp, 10 de ellos presentaban UC, 2 tenían conjuntivitis, uno tenía prurito y ardor y uno era asintomático. De los pacientes usuarios de lentes de contacto que presentaban UC, a los cuales se les aisló *Acanthamoeba* sp, en 3 de ellos se evidenció la amiba proveniente únicamente de la lesión y solo en 2, de los lentes y líquidos usados para su cuidado (tabla 3).

Tabla 3.

Usuarios de lentes de contacto a los cuales se les encontró *Acanthamoeba* sp. Se indica el cuadro clínico y la procedencia de la muestra.

Tipo de lente	Cuadro clínico	Muestra en la cual se encontró <i>Acanthamoeba</i> sp		
		Raspado de cornea o Hisopado de párpado	Lentes	Liq. De la cajita
Blandos	Úlcera corneal	+	+	+
Blandos	Úlcera corneal	+	+	+
Blandos	Conjuntivitis	+	-	-
Blandos	Conjuntivitis	+	-	-
Blandos	Úlcera corneal	+	+	+
Blandos	Úlcera corneal	+	-	-
Blandos	Úlcera corneal	+	-	-
Blandos	Úlcera corneal	-	+	+
Blandos	Úlcera corneal	-	-	+
Blandos	Úlcera corneal	-	-	+
Blandos	Úlcera corneal	-	+	+
Blandos	Sínt. Menores	-	+	+
Blandos	Asintomático	-	-	+
Duros	Úlcera corneal	+	-	-

Liq. Cajita = líquido contenido en la cajita donde se guardan los lente

Sínt. Menores = ardor, picazón

De los 30 pacientes con síntomas neurológicos, se encontró *Naegleria* sp en el LCR de 2 pacientes. En ambos casos los pacientes habían tenido contacto con colecciones de agua dulce por lo menos una semana antes de comenzar los síntomas. El primer caso, un paciente de 54 años con diagnóstico de meningoencefalitis, quien una semana antes de aparecer los síntomas, se había lavado la nariz con agua de una manguera, conectada a un tanque de almacenamiento de agua en horas del mediodía. El segundo caso, una niña de 8 años quien 7 días antes se bañó en Pozo de Rosas ubicado en el Parque Henry Pittier, Estado Aragua. En ambos casos, se confirmó *Naegleria fowleri*, mediante la técnica de PCR estandarizada en el Laboratorio de Amibiasis (datos no publicados).

Se encontró un caso de *Acanthamoeba* sp al examinar una muestra obtenida a partir de un absceso cerebral en un paciente de 44 años de edad, inmunosuprimido con un adenocarcinoma metastásico de probable origen pulmonar (tabla 1). Entre los pacientes con rinitis, se observó un caso cuyo único antecedente era presentar rinitis a repetición y se evidenció trofozoítos ameboides diferentes a *Acanthamoeba* sp y *Naegleria* sp. Trofozoítos similares se encontraron en un niño con otitis.

Los resultados de acuerdo a la metodología empleada para la investigación de AVL, se presentan en la tabla 4.

Tabla 4.

Métodos usados para observar las amibas de vida libre; según su procedencia.

(n = 32)

Muestra examinada	Método empleado	
	Cultivo solamente	Examen directo + Cultivo
Úlcera Corneal		3
Úlcera Corneal	10	
Queratitis	1	
Conjuntivitis	4	
LCR		2
Absceso cerebral	1	
Diarrea		2
Diarrea	1	
Exudado nasal	1	
Lentes y/o liq.		2
Lentes y/o liq.	5	

Todas las amibas encontradas pertenecían al género *Acanthamoeba*, excepto las encontradas en el LCR, que se identificaron como *Naegleria fowleri*. líq. = líquido contenido en la cajita donde se guardan los lentes.

En las 32 muestras en las cuales se observó *Acanthamoeba* o *Naegleria*, el hallazgo en 22 de ellas, se realizó en el cultivo y en 10 por examen directo y cultivo. La comparación mediante el método de *chi cuadrado*, ($p < 0,05$) demostró que el cultivo es el mejor método para el hallazgo de AVL, resultando estadísticamente significativo.

Características morfológicas de las amibas encontradas.

Acanthamoeba: La morfología observada a partir de los cultivos se muestra en las figs (1a-1b) (video 1) donde se observan trofozoitos, en los cuales se distingue la vacuola contráctil, núcleo y los acanthopodios.

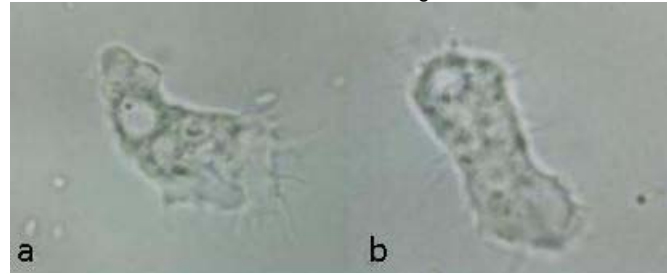

Figura 1.: Trofozoitos de *Acanthamoeba* sp. en cultivo, aumento: 1000X

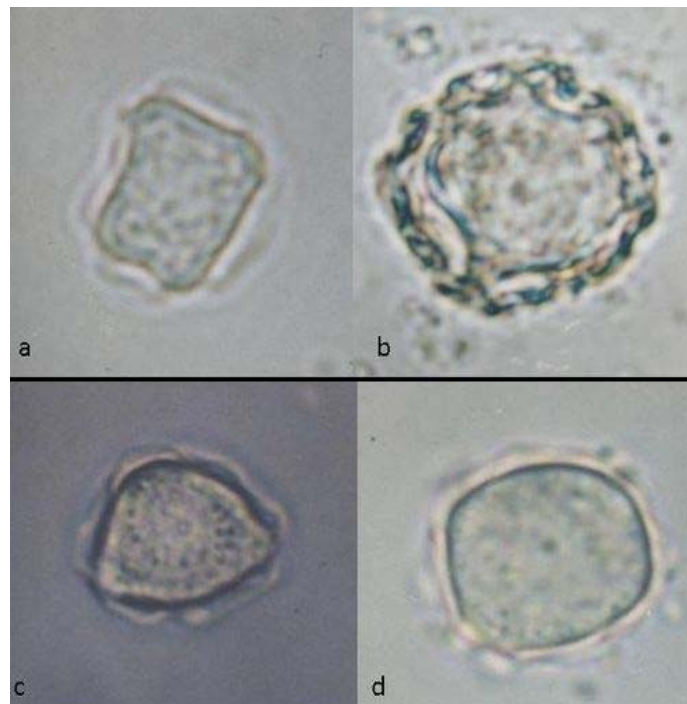

Figura 2.: a-d: quistes de *Acanthamoeba* sp. en cultivo. Aumento 1000X

Quistes en las figs (2a-d). Se observó el ectoquiste generalmente grueso y arrugado, endoquiste estrellado, poligonal, triangular, a veces redondeado, los puntos de unión entre endo y ectoquiste, se observaron en todos los aislados, en diferente plano, excepto en el aislado procedente del líquido de lavado de lente de contacto, en el cual se observaron todos los puntos, en el mismo plano. (fig 2a). A partir de los exámenes directos de diferentes muestras como absceso cerebral (Fig.3) y UC, en las cuales se observó endoquiste y el ectoquiste a menor aumento como una zona clara, y lo plegado o festoneado del mismo a mayor aumento (Fig.4).

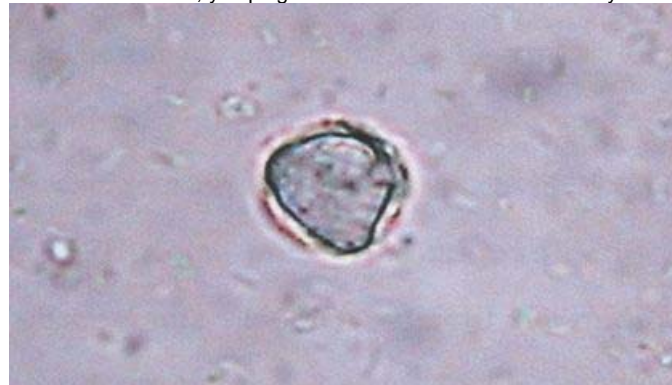

Figura 3.: Quiste de *Acanthamoeba* sp. en cultivo obtenido de un absceso cerebral. Aumento 1000X

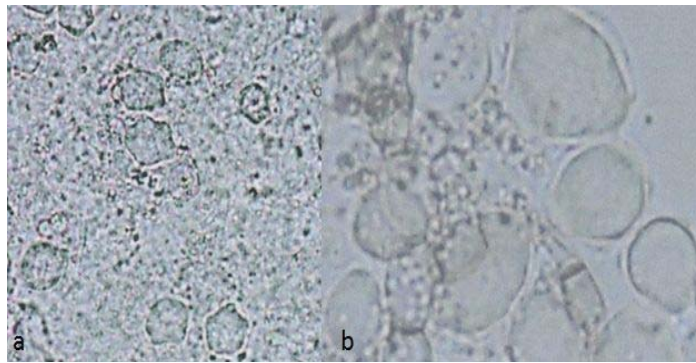


Figura 4.: Quistes de *Acanthamoeba* sp. en raspado de úlcera corneal. a = 450X , b = 1000X.

El examen microscópico directo de los lentes a menor aumento con microscopio invertido, demostró la presencia de los quistes, distinguiéndose la forma geométrica del endoquiste y su refringencia (Fig. 5) y más claramente a un aumento mayor (Fig. 6). En el líquido contenido en la cajita donde se guardan los lentes, se observó quistes aislados o combinados con el detritus observado, evidenciándose la forma del endoquiste (Fig. 7).

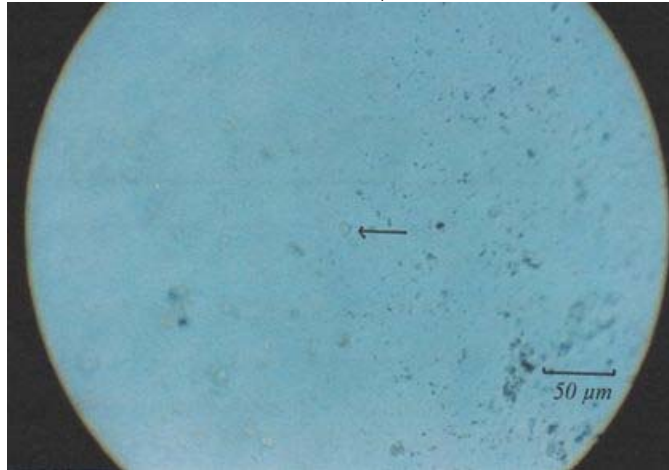


Figura 5.: Quiste de *Acanthamoeba* sp. en un lente de contacto observado al microscopio invertido. Aumento = 100X.

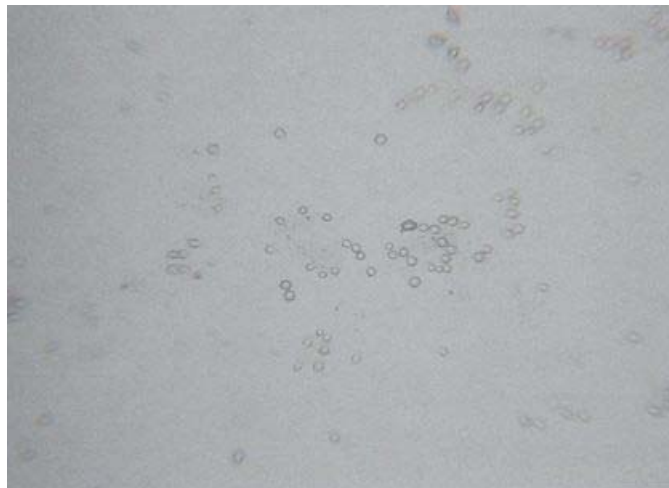


Figura 6.: Quistes de *Acanthamoeba* sp. en un lente de contacto observado al microscopio invertido. Aumento = 250X.

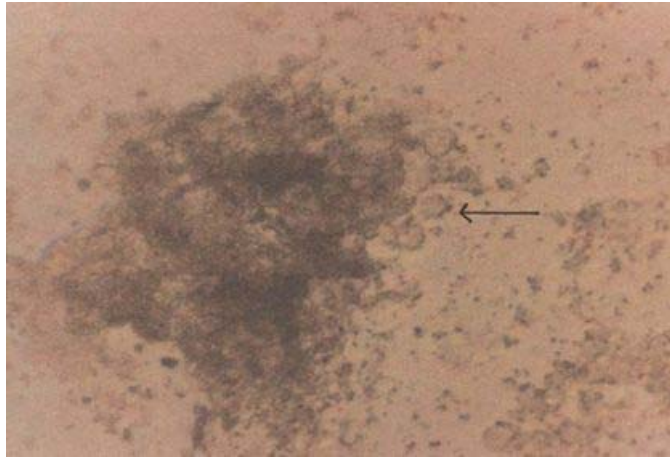


Figura 7.: Quistes de *Acanthamoeba* sp. en examen directo del líquido contenido en el recipiente para lentes de contacto. Aumento = 450X

Naegleria fowleri: A partir del LCR los trofozoítos ameboides, que midieron un promedio de 10 μ m, se observaron emitiendo pseudópodos los cuales no producían un franco desplazamiento, sin evidencia de núcleo o vacuola contráctil (Fig 8).

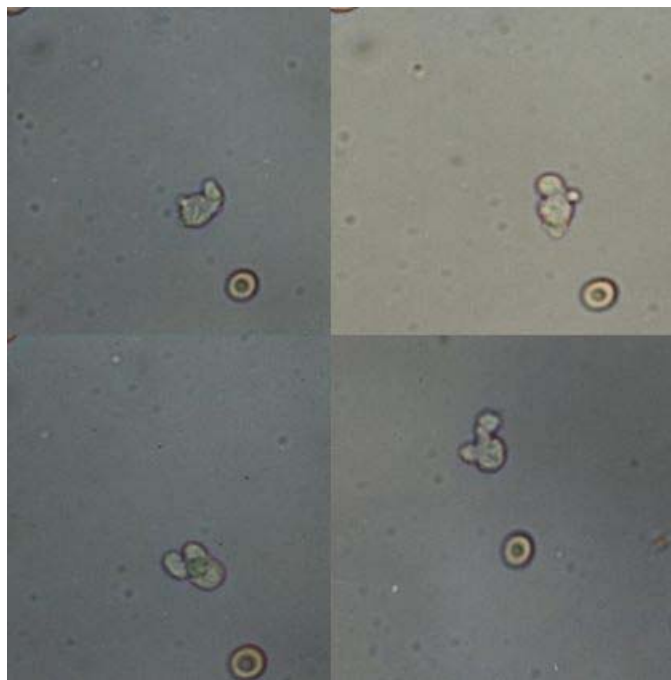


Figura 8.: Trofozoítos ameboides de *Naegleria* sp. Examen directo de líquido cefaloraquídeo, secuencia de movimientos. Aumento = 450X.

A partir de los cultivos midieron un promedio de 12 μ m, se observó claramente el endoplasma y ectoplasma. Durante el movimiento, el endoplasma, parece vaciarse en el ectoplasma, evidenciándose el núcleo, que jamás pasa al ectoplasma. El núcleo presentaba un gran cariosoma, rodeado de un halo claro y una vacuola contráctil que midió 2 μ m de diámetro, la cual se abría y cerraba a intervalos determinados de 2 segundos (Figs. 9-10), (Video 2).

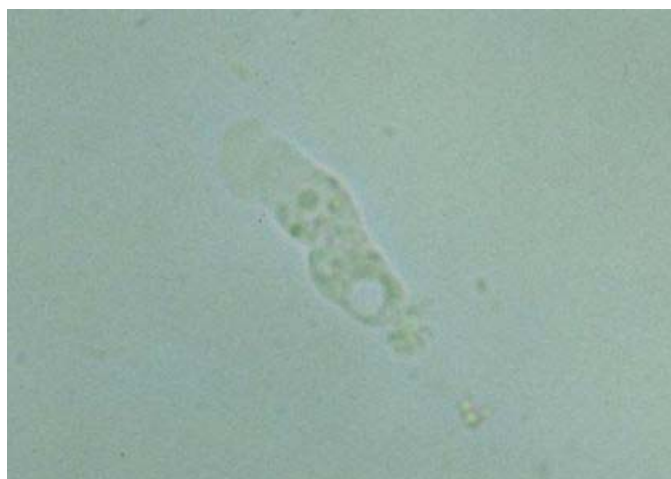

Figura 9.: Trofozoíto ameboide de *Naegleria* sp. en cultivo. Aumento 450X.

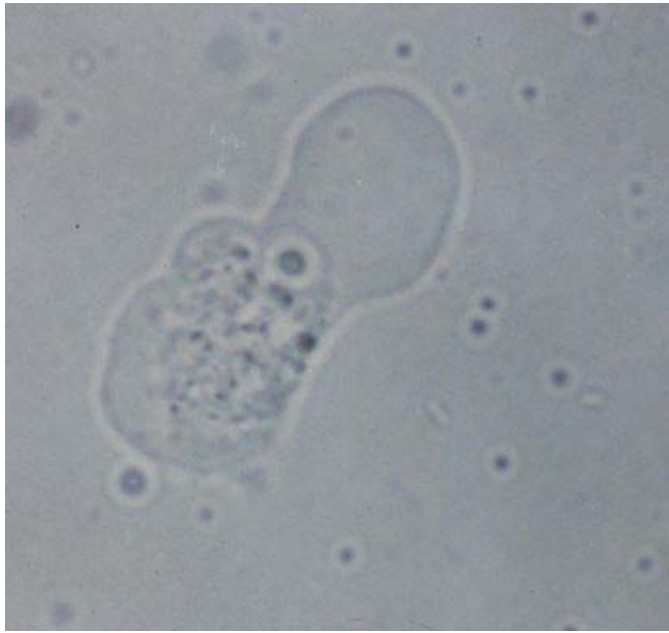

Figura 10.: Trofozoíto ameboide de *Naegleria* sp. en cultivo. Aumento 1000X

Los quistes (Fig.11), observados a partir de los cultivos tenían un promedio de 10m m de diámetro, con un núcleo muy evidente. No se observan poros pero, después del desenquistamiento se puede ver claramente por donde salió la amiba (Fig.12).

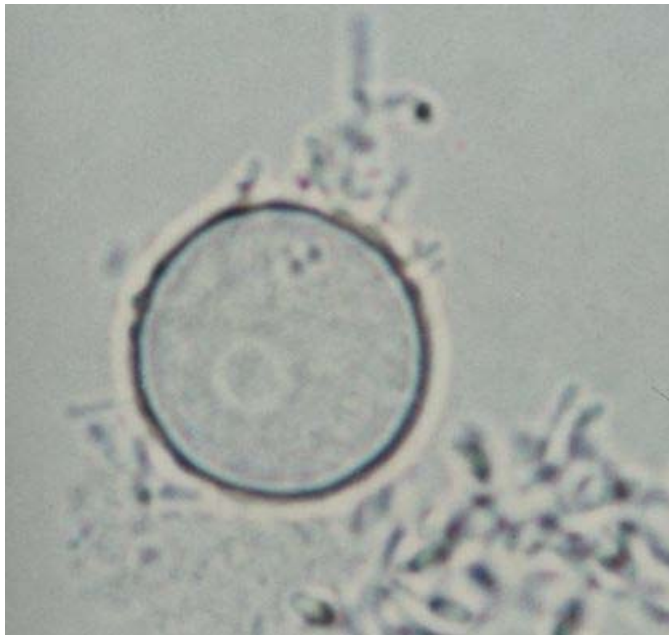

Figura 11.: Quiste de *Naegleria* sp. en cultivo. Aumento 1000X.

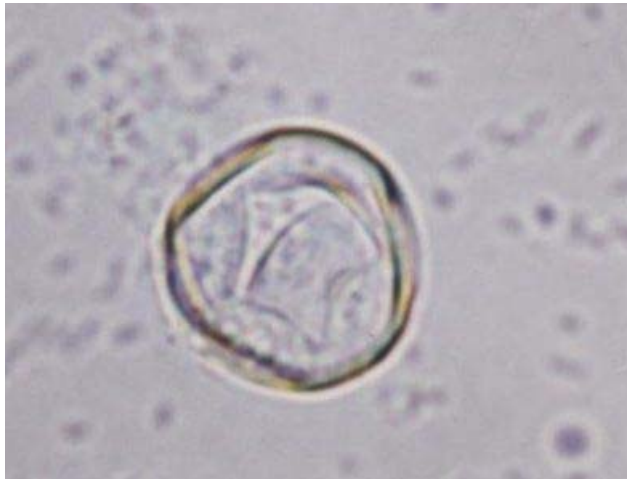

Figura 12.: Pared de un quiste de *Naegleria* sp. en cultivo, con poro abierto luego del desenquistamiento. Aumento 1000X.

Los trofozoítos flagelados, fueron observados al inducir el proceso de flagelación y después de media hora de la resiembra de un medio a otro. Al colocarlos entre lámina y laminilla, pudimos ver su forma alargada, pero puede verse redondeadas, presentando dos flagelos. No se evidenció el núcleo ni la vacuola contráctil. Miden aproximadamente 10 μ m (Fig.13a-13b).

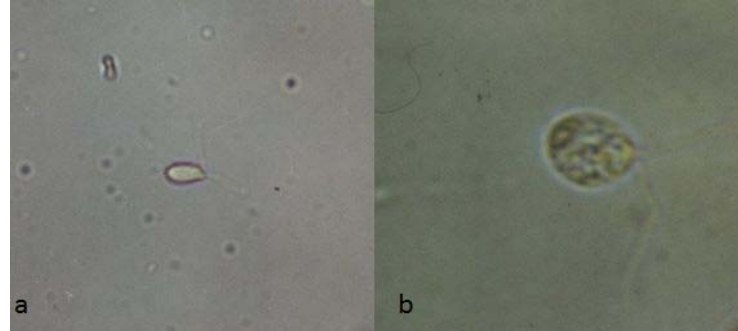


Figura 13.: Trofozoítos flagelados de *Naegleria* sp. obtenidos experimentalmente. a = 450X; b = 1000X.

Los aislados de *Naegleria*, mantenidos en cultivo, desde hace más de 10 años, continúan flagelando al proporcionar las condiciones adecuadas. Aproximadamente a partir de las cuatro horas hay flagelados, alargados y desplazándose rápidamente en el campo (Video 3), se han observado etapas de transición entre la forma ameboide y flagelada. (Fig. 14). En estos trofozoítos ameboides los flagelos desaparecen tan rápidamente que es difícil de describir el proceso en el cual desaparecen dichos flagelos, los cuales parecen ser internalizados dentro del citoplasma.

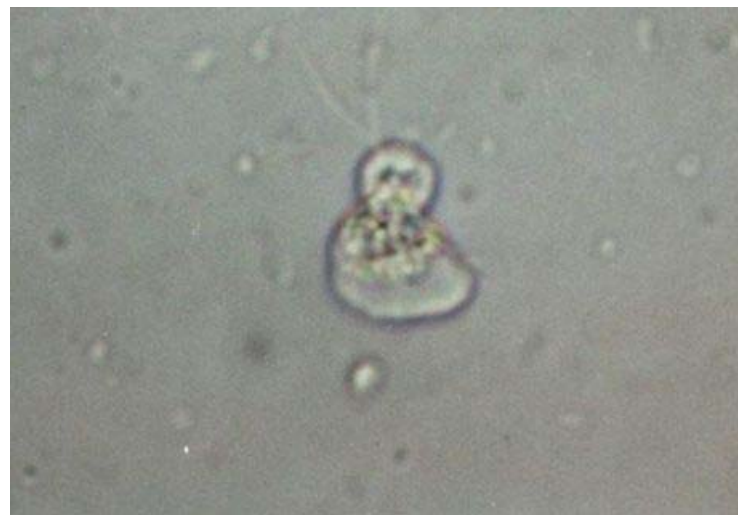

Figura 14.: Trofozoíto amebo-flagelado de *Naegleria* sp. obtenido experimentalmente. Aumento = 450X

Discusión

El hallazgo de *Acanthamoeba* o *Naegleria* en 32 casos de 530 estudiados, representa el 6,04%. Estos resultados corroboran las observaciones de diversos autores, quienes consideraron que tomando en cuenta las posibilidades de contacto que tiene el hombre con estas amibas, son pocos los casos de enfermedad producidas por ellas y las comparan con otras protozoosis de mayor impacto, tales como tripanosomiasis, toxoplasmosis y malaria, lo cual podría aparentemente les resta importancia, pero la gravedad de las enfermedades que producen, elevada mortalidad y su distribución cosmopolita, justifican su búsqueda. ^(2,4,7,15)

La metodología empleada para la investigación de AVL en pacientes con afecciones neurológicas, nos permitió encontrar *Naegleria fowleri* en 2 casos, por examen directo y cultivo del LCR y *Acanthamoeba* sp en una muestra de absceso cerebral, de un paciente con un adenocarcinoma metastático. En los tres casos el diagnóstico se realizó después de varios días de evolución de la enfermedad, a pesar de que en los casos de *Naegleria*, existían antecedentes epidemiológicos que podrían haber orientado el diagnóstico temprano. Lamentablemente el pronóstico es grave, debido a lo extenso de las lesiones ⁽⁴⁾. En los dos casos positivos a *Naegleria*, los antecedentes epidemiológicos coinciden con los reportados por Visvesvara y cols., quienes señalan que debería haber contacto prolongado y/o forzado del agua hacia la mucosa nasal ⁽⁴⁾. En el primer caso, el paciente que se lavó la nariz con una manguera que se encontraba expuesta al sol, en horas de mediodía y que estaba conectada a un tanque de agua, probablemente, las amibas estaban en el agua residual de la manguera que fueron impulsadas a presión hacia la nariz del paciente, así como en el segundo caso se trató de una escolar que nadó en un pozo de un río, donde pasó mucho tiempo en el agua con cierta

temperatura en horas de mediodía. El hecho de que solamente *Naegleria fowleri*, ha sido encontrada como patógena en humanos, nos permitió afirmar, que en ambos casos nos encontrábamos en presencia de dicha especie. Esto fue confirmado posteriormente mediante PCR.

La metodología empleada, permitió el hallazgo de *Acanthamoeba* sp en 14 casos de afecciones de córnea: 13 de UC y 1 de queratitis. Llama la atención que en todos los trabajos revisados, refieren que la afección corneal ocasionada por *Acanthamoeba* sp eran catalogadas como queratitis. En este trabajo el mayor hallazgo de *Acanthamoeba* sp fue en pacientes con UC y solamente se diagnosticó en 1 caso con queratitis.

En el mundo, se han reportado, aproximadamente 3.000 casos de afecciones corneales, desde 1.980 hasta aproximadamente el año 2.000⁽⁴⁾. Sin embargo Morlet y cols. obtuvieron que el 13% de las queratitis investigadas⁽¹⁶⁾, son causadas por *Acanthamoeba* sp, siendo la mayoría de los pacientes usuarios de lentes de contacto, mientras que en la mayoría de los casos aquí identificados con queratitis y úlceras corneales, no lo eran. Podemos considerar que el uso de lentes de contacto, es un factor que se puede relacionar con la aparición de UC, ya que de 79 usuarios de lentes examinados (13,9%) tenían esta afección, aunque no en todas las lesiones el agente causal fue *Acanthamoeba* sp. Además, llama la atención que de los 14 hallazgos de *Acanthamoeba* sp en usuarios de lentes de contacto, 13 ocurrieron en pacientes con síntomas y solo 1 en un usuario asintomático. Podríamos pensar que de alguna manera *Acanthamoeba* podría intervenir en la presencia de esos síntomas. La búsqueda de las amibas, en los lentes de contacto y las soluciones empleadas para su cuidado, ha sido recomendada por el "Center for Disease Control and Prevention" (CDC) de Atlanta desde 1.986 y nuevamente, en el año 2007, señalan que el incremento del riesgo de keratitis por *Acanthamoeba*, es un problema de salud pública⁽¹⁷⁾ y autores como Meisler y Rutherford y Mc Culley y cols, consideran dichos lentes como vehículo para que *Acanthamoeba* sp se introduzca en la cornea ante cualquier traumatismo^(18,19). El hallazgo de *Acanthamoeba* sp en los lentes de contacto y /o las soluciones empleadas para su cuidado, es considerado por Walochnik y cols. como "confirmatoria" ante una UC de la cual no se aisló el protozoario⁽¹⁰⁾, pero Froumis y cols.⁽²⁰⁾, señalan que no necesariamente la amiba que sea aislada del lente, también lo será de la UC del usuario, y se demostró por biología molecular que pueden encontrarse especies diferentes en el lente de contacto y en la úlcera. Esto concuerda con nuestros resultados, ya que en 5 casos, de pacientes con UC de origen no amibiano y en el caso del paciente que presentaba lo que llamamos síntomas menores, se identificó una amiba de los líquidos usados para el cuidado de los lentes y/o en los lentes. Compartimos la opinión de Wilhemus en que tener una de estas amibas, en el lente y/o los líquidos usados para su cuidado, establece un riesgo para el usuario, por la repetida exposición del ojo a una amiba que tenga la posibilidad de producir daño a la córnea.⁽⁸⁾ Además, se demostró que las amibas del género *Acanthamoeba* experimentalmente, pueden producir daño a la cornea sin requerir de lesión previa⁽²¹⁾ entonces, en los 6 casos antes mencionados, en los cuales evidenciamos amibas de este género en los lentes y/o sus líquidos, la amiba podría no ser patógena, o aún haberse dado todas las condiciones para la colonización de la cornea. Además, se requiere de ciertas condiciones, para la instalación de la amiba en el ojo, tales como largo tiempo en el uso de dichos lentes, baja higiene personal, limpieza inadecuada de los lentes, formación de una biopelícula en los lentes y se presentan una secuencia de eventos que tal vez no se habían dado en dichos usuarios, que van desde el contacto de la amiba con el ojo hasta la aparición de la lesión⁽¹⁷⁾. Al respecto se ha establecido que la acción sobre cultivos de células epiteliales, depende de la presencia de un genotipo determinado de la amiba, en consecuencia, ameritaría realizar pruebas moleculares, para saber si la amiba encontrada pertenece a una especie patógena conocida y así conocer el riesgo para el usuario de lentes de contacto.⁽⁸⁾ Se ha reportado frecuentemente el hallazgo de AVL en usuarios de lentes de contacto asintomáticos y que la presencia de microlesiones o el estado inmunológico del individuo, pueden ser determinantes en el curso de una infección, ya que se considera que la amiba puede penetrar por estas lesiones. Sin embargo, no debe menospreciarse el hallazgo de cualquier amiba del género *Acanthamoeba* en usuarios de lentes de contacto, debido no solamente al potencial patógeno del protozoario, sino a su capacidad de portar bacterias como *Pseudomonas aeruginosa*, reconocida como el principal patógeno ocular⁽¹⁰⁾. De los pacientes con UC y usuarios de lentes de contacto, en 2 de ellos donde no se demostró *Acanthamoeba* sp, se aisló *Pseudomonas aeruginosa* de la lesión y se encontró la amiba en el líquido de lavado de los lentes, no habiéndose comprobado si esta amiba portaba la citada bacteria. En el examen microscópico de los lentes y líquido de conservación mantenido en el estuche, así como en el interrogatorio que se hizo al paciente, pudimos evidenciar que la limpieza era inadecuada, lo cual favorecía la acumulación de detritus que podrían servir de alimento a las amibas para su mantenimiento y reproducción y en consecuencia estos constituirían la fuente de infección, para la producción de lesiones oculares. Los usuarios no desinfectaban los lentes con la frecuencia debida, observación en la que coincidimos con Dini y cols.⁽²²⁾. En el examen de los lentes al microscopio invertido, se observó una película, en la periferia del lente donde observamos detritus celulares y bacterias, la cual se ha señalado como necesaria para la transmisión de la amiba al ojo^(17,23).

Podríamos concluir que la producción de una UC, por *Acanthamoeba* sp, por observación en nuestros pacientes y por señalamientos de otros autores, previamente citados, esta relacionada con uno o varios de los siguientes factores: trauma corneal, exposición a aguas contaminadas y asociación al uso de lentes de contacto. Entre estos últimos, el uso indebido de los lentes al dormir o nadar, la limpieza inadecuada de los lentes y los estuches donde se guardan, así como el uso de solución salina para el lavado, (que usaban algunos de nuestros primeros pacientes). Consideramos que también podría influir no desproteneizar el lente con la frecuencia requerida, ya que favorecería la permanencia de la película de detritus en el mismo. Sin embargo, en varios casos, los pacientes señalaron que sus síntomas comenzaron al usar

los lentes después de desproteneizarlos, a pesar de que no conseguimos amibas en estos casos. Los pacientes que presentaron UC por *Acanthamoeba* sp fueron tratados con clorhexidina-biguanida al 0,002% y/o polihexametileno-biguanida al 0,002% y consideramos que curaron. Sin embargo, sería interesante tratar de ubicarlos, para su control, ya que los nuevos reportes sobre la reactivación de posibles quistes ⁽²⁴⁾, llamados quistes "durmientes", que pudieran haber quedado en el estroma y resistido a las drogas, así lo aconsejan ^(3,4). Además, ninguno de los autores consultados, refieren un tratamiento como cien por ciento seguro. En 1994 reportamos el primer caso de curación en Latinoamérica. ⁽²⁵⁾

El hallazgo de *Acanthamoeba* sp en los primeros dos pacientes con conjuntivitis fue casual ⁽²⁶⁾ En consecuencia se decidió buscar las amibas en otros casos de esta afección. Estos resultados alertan sobre la necesidad de aumentar su búsqueda, en estas afecciones agudas y crónicas. La casuística demostró *Acanthamoeba* sp, en 2 casos con conjuntivitis aguda y en dos casos con conjuntivitis crónica.

En los 5 casos con diarrea, se observó *Acanthamoeba* sp en 3 de ellos. Al repetir las muestras a los pocos días, no se volvió a encontrar las amibas. Este resultado difiere de los reportes de Moura y cols., quienes encontraron permanencia de *Acanthamoeba* sp hasta por dos meses. Estos autores presentaron la hipótesis del posible comportamiento de esos pacientes como portadores asintomáticos ⁽²⁷⁾. Llama la atención el hecho de que en el laboratorio de Amibiasis, en sus 36 años de fundado y la experiencia acumulada en el procesamiento de muestras de heces para la investigación de parasitosis intestinales, solo se haya evidenciado AVL en las heces en 5 casos. Si bien las muestras no se siembran de rutina en los medios indicados para el aislamiento de estas amibas, el hallazgo en el examen directo es una posibilidad, por lo cual suponemos que hay una frecuencia muy baja de personas que podrían ser consideradas portadoras.

En cuanto a la morfología de las amibas encontradas, tanto en *Acanthamoeba* sp, como en *Naegleria* sp la morfología y tamaño de los quistes, coincide con las características descritas ^(1, 3, 4). En los de *Acanthamoeba* sp, se observó diferencias entre los quistes de un mismo aislado, tales como el número de poros y las puntas del endoquiste tal y como reportan Walochnik y cols ⁽¹⁰⁾. Diferimos de la opinión de Szenási y cols. ⁽²⁸⁾, quienes consideran que debe realizarse el diagnóstico diferencial con *Acanthamoeba* sp solo en aquellas infecciones oculares, que no respondan a terapia antibacteriana, antifúngica o antiviral, aunque Pearl y cols ⁽²⁹⁾ señalaban que podían hacerse cultivos para encontrarlas. Con base a la experiencia sugerimos que deben investigarse estas amibas, al inicio de los síntomas y antes de empezar el tratamiento.

En cuanto al examen directo de la muestra, Schuster y Visvesvara ^(3, 4), consideran que en el LCR, el trofozoito amebode, puede confundirse con macrófagos, pero en los dos casos observados las características morfológicas y el movimiento en los trofozoítos ameboides de *Naegleria* sp, no parecían macrófagos, pero si pueden confundirse con *Acanthamoeba* sp. Sin embargo a pesar de que en los dos casos de MAP, observamos amibas en el examen directo del LCR, por este solo examen, no se pudo concluir el diagnóstico.

En relación con los métodos empleados examen directo y cultivo, este último arrojó mejores resultados, existiendo diferencias significativas, entre cultivar o no. Además, como en cualquier infección microbiana, el aislamiento es importante para la identificación del agente causal y como afirman Dart y cols, "el diagnóstico definitivo requiere de cultivo" ⁽³⁰⁾ y Gatti y cols afirman que "el cultivo de *Acanthamoeba* de la muestra biológica es la mejor prueba, para este organismo" ⁽³¹⁾. También, el cultivo permitió aumentar el número de trofozoítos y quistes, para el estudio morfológico, su medición y descripción de las características, en forma estadísticamente significativa y realizar la prueba de flagelación, de esta manera llegamos hasta la identificación de género y fue suficiente para establecer un tratamiento, esto último según los criterios de Visvesvara ⁽³²⁾.

En la metodología empleada, utilizar un medio bifásico, (agregando medio líquido a la placa con medio sólido), permite que el cultivo no se seque, durante el tiempo de incubación y elimina la necesidad de abrir la placa, para añadir líquido e impedir la deshidratación, con el consiguiente riesgo, de contaminación para el cultivo y quien lo procesa. Nos llama la atención que solo en el trabajo de Schuster ⁽⁷⁾, se menciona al microscopio invertido, para observar los cultivos, siendo un método establecido en el Laboratorio de Amibiasis desde los inicios, en la búsqueda de AVL. En el resto de los trabajos consultados refieren que toman muestras para el examen entre lámina y laminilla. Con relación a las coloraciones si bien se recomienda en el caso del análisis de LCR, ya que permiten identificar las células del mismo diferenciando lo que no es amiba. La experiencia, permite compartir la observación de Pearl y cols. ⁽²⁹⁾ quienes señalan la dificultad de su coloración, por lo cual en trabajos recientes no se recomienda coloraciones como método útil. Particularmente notorio, son los trabajos de Schuster y Visvesvara ^(3, 4), quienes hacen una amplia revisión sobre el tema y no mencionan las coloraciones. Sin embargo en su trabajos de 1.987 en el cual hacen una amplia revisión sobre la metodología diagnóstica de AVL y el que comparte con Pearl y cols, si las recomendaban.

El diagnóstico es difícil y que pocos laboratorios están preparados para él, incluyendo la toma y transporte de la muestra ^(4,7). Afirmaciones que podrían explicar el no haber encontrado registros en Venezuela, de ningún estudio sistemático de estos parásitos. Si bien la metodología que probamos y recomendamos, en este trabajo, es perfectamente confiable y reproducible, es preciso implementar en el país, técnicas de diagnóstico mas rápido, sobre todo ante la sospecha de MAP, que nos permitan que con la misma muestra de LCR, pudiéramos dar un diagnóstico, casi de inmediato, sobre todo si no encontramos resultados positivos, en la prueba de flagelación. En eso nos encontramos trabajando, actualmente en el Laboratorio de Amibiasis. En consecuencia compartimos la opinión de da Rocha y cols ⁽¹¹⁾, quienes señalan que el diagnóstico temprano, depende tanto de la experiencia de quien procesara la muestra, como de la toma adecuada de la misma. Además, nuestra experiencia,

así como la referida por otros autores, nos lleva a pensar, que el equipo de salud debe actuar más temprano ya que el paciente con MAP, se confunde en los primeros síntomas, con un fuerte resfriado y cuando el paciente acude al médico, se ha perdido un tiempo valioso. También ocurre el hecho de que se confunden los síntomas, con otras afecciones cerebrales, dejando el diagnóstico al hallazgo no pensado de las amibas en el LCR. Tendríamos que relacionar los antecedentes epidemiológicos interrogados o referidos por segundas personas, con los síntomas iniciales presentados por los pacientes. Además el hallazgo de *Acanthamoeba* sp y *Naegleria* sp en un paciente inmunocompetente con sinusitis⁽³³⁾, nos alerta sobre la posibilidad de necesidad de investigarlas en estos pacientes.

Se considera que oftalmólogos y laboratorio (en nuestro caso Bioanalistas), deben trabajar en "cerrada colaboración", para que al cultivar se logre la identificación temprana del parásito y en consecuencia, pronto tratamiento y mejor pronóstico^(22,31). Consideramos que esta colaboración también se extiende a todos aquellos médicos que puedan atender pacientes con síntomas de afecciones cerebrales compatibles con Meningoencefalitis y Encefalitis y tales como neurólogos, infectólogos, microbiólogos, parasitólogos.

Conclusiones y recomendaciones

- Los pacientes que presentaron Úlcera Corneal por *Acanthamoeba* sp fueron tratados con clorhexidina-biguanida al 0,002% y/o polihexametileno-biguanida al 0,002 % y consideramos que curaron.

- El diagnóstico de estas amibas, no debe ser un evento fortuito o consecuencia del resultado negativo de la búsqueda de otros microorganismos patógenos, ante un paciente con síntomas compatibles con Meningoencefalitis, Encefalitis o UC, se debe proceder desde el inicio a realizar el diagnóstico diferencial del agente causal, incluyendo las AVL.

- Se sugiere contribuir con campañas de concientización de los usuarios de lentes de contacto, sobre las medidas de higiene para protegerse de posibles afecciones oculares y difundir en la comunidad las medidas profilácticas para AVL, en el uso de aguas colectadas y lentes de contacto y de protección laboral, a fin de contribuir a la prevención de las enfermedades causadas por estas amibas.

- La metodología aquí descrita y los presentes resultados, permiten establecer una rutina básica, para el diagnóstico de *Naegleria* sp y *Acanthamoeba* sp en afecciones del Sistema Nervioso Central y oculares, que recomendamos a neurólogos, oftalmólogos infectólogos y sobre todo a Laboratorios de Bioanálisis. Así como las pautas para su identificación hasta género, lo cual permitirá la aplicación de un tratamiento a tiempo mientras se desarrolla en el país otra metodología que cumpla con ese fin.

- Médicos, Bioanalistas y Parasitólogos, deben trabajar en "estrecha colaboración", para que con el cultivo se logre la identificación temprana del parásito y en consecuencia, el temprano tratamiento y mejor pronóstico.

- Los laboratorios de Bioanálisis, deben conocer a tiempo la información epidemiológica que permita orientar el diagnóstico, para actuar rápidamente, hecho imprescindible sobre todo en el caso de *Naegleria fowleri*, debido a la velocidad con que progresa la enfermedad producida por estas amibas.

-La metodología que probamos y recomendamos, en este trabajo, es confiable y reproducible. No obstante es preciso implementar en el país, técnicas de diagnóstico mas rápido, sobre todo ante la sospecha de MAP, que nos permitan que con la misma muestra de LCR, pudiéramos dar un diagnóstico, inmediato, sobre todo cuando la prueba de flagelación es negativa.

- El hallazgo de AVL, especialmente *Acanthamoeba* sp, en exudado nasal de portadores asintomáticos, indica la importancia de su búsqueda en ellos y su observación en el tiempo.

- Es recomendable estudiar los aislados de *Acanthamoeba* sp, para determinar los posibles microorganismos que puedan tener en un proceso de endosimbiosis, por la posibilidad de ser vectores de microorganismos patógenos.

Apéndice (videos)

Acanthamoeba

***Naegleria* 40X**

***Naegleria* flagelado. 40X**

Referencias

- 1- Page FC. Taxonomic Criteria for Limax Amoebae with description of 3 New Species of *Hartmanella* and 3 of *Vahlkamphia*. J Protozool. 1967; 14:499-521.
- 2- Rodríguez-Zaragoza S. Ecology of Free-Living Amoebae. Crit Rev in Microbiol. 1994;

20:225-41.

3- Schuster FL, Visvesvara G.S. Amebae and ciliated protozoa as causal agents of waterborne zoonotic disease. *Vet Parasitol* 2004; 126:91-120.

4- Schuster FL, Visvesvara GS. Free living amoebae as opportunistic and non pathogens of humans and animals. *Int J Parasitol*. 2004; 34:1001-27.

5- Singh BN. Possible phylogenetic classification of Order *Amoebidae*. In: Pathogenic and non-pathogenic Amoebae The Macmillan Press LTD, editors. Londres: 1.975; 1-100.

6- Schuster FL. Cultivation of pathogenic and opportunistic free-living amebas. *Clin Microbiol Rev*. 2002; 15:342-54.

7-Schuster FL, Visvesvara GS Opportunistic amoebae: challenges in prophylaxis and treatment. *Drug Resist Updat*. 2004; 7: 41-51.

8- Wilhemus K. Increasing Importance of *Acanthamoeba*. *Arch Ophthalmol*. 1991;13:S367-8

9- Axelsson-Olsson D, Waldenström J, Broman T, Olsen B, Holmberg M. Protozoan *Acanthamoeba polyphaga* as a Potencial Reservoir for *Campylobacter jejuni*. *Appl Environ Microbiol*. 2005;71:987-92.

10- Walochnik J, Sommer K, Obwaller E, Haller-Schober M, Aspöck H. Characterization and differentiation of pathogenic and non-pathogenic *Acanthamoeba* strains by their protein and antigen profiles. *Parasitol Res*. 2004; 92:289-98.

11- da Rocha-Azevedo B, Tanowitz H., Marciano-Cabral F. Diagnosis of Infections Caused by Pathogenic Free-Living Amoebae. *Interdiscip Perspect Infect Dis*.2009:251406.

12- Rondanelli E.G, Scaglia M. Pathogenic Amphizoic Amoebae (*Naegleria fowleri-Acanthamoeba*) sp. Morphology and Citology. In: Rondanelli EG, editors. Amphizoic Amoebae Human Pathology. 1ed. Padua; Piccin Nuova Libreria; 1987.49-55.22-

13- Culbertson CG, Ensminger PW, Overton WM. Pathogenic *Naegleria* sp. Study of a Strain Isolated from Human Cerebrospinal Fluid. *J Protozool*. 1968;15:353-63.

14- Chinchilla M, Castro E, Alfaro M, Portilla E. Amebas de Vida Libre productoras de Meningoencefalitis. Primeros Hallazgos en Costa Rica. *Rev. Latinoam Microbiol*. 1979; 21:135-42.

15- Marciano-Cabral F, Puffenbarger R, Cabral G. The Increasing Importante of *Acanthamoeba* Infections. *J Eukaryot Microbiol*. 2000;47:29-36.

16- Morlet N, Duguid G, Radford C, Matheson M, Dart J. Incidence of *Acanthamoeba* keratitis whit contac lens wear. *Lancet* 1997; 350:414.

17- Rugaiyyah S., Naveed AK. Biology and pathogenesis of *Acanthamoeba*. *Parasit Vectors*. 2012; 5-6

18- Meisler D, Rutheford I. *Acanthamoeba* and Desinfection of Soft Contac Lenses. *Rev Infec Dis*. 1991; 13:390-2.

19- Mc Culley JP, Alizadeh H, Niederkon JY. The diagnosis and management of *Acanthamoeba* keratitis. *Ciao J*. 2000; 26:47-51.

20- Froumis N, Mondino BJ, Glasgow BJ. *Acanthamoeba* Keratitis Associated with Fungal Keratitis. *Am J Optamology*. 2001; 131:508-9.

21- Omaña-Molina M, Gonzalez -Robles A, Salazar-Villatoro LI, Cristobal -Ramos AR, González-Lazaro M, Salinas-Moreno E, Mendez-Cruz R, Sanchez-Cornejo M, De la Torre González E, Martínez-Palomo A. *Acanthamoeba castellanii*: morphological analysis of the interaction with human cornea. *Exp. Parasitol*.2010;126:73-8

22- Dini LA, Cockinos C, Frean JA, Nizzi IA, Markus M.B. Inusual Case of *Acanthamoeba polyphaga* and *Pseudomonas aeruginosa* Keratitis in a Contact Lens Wearer from Gauteng, South Africa. *J Clin Microbiol*. 2000; 826-9.

23- Dudley R, Matin A, Alsam S, Sissons J, Mashsood AH, Khan NA. *Acanthamoeba* isolates belonging to increased osmolarity and cysts do not bind to human corneal epithelial cells. *Acta Trop*. 2005;2:100-8.

24- Panjwani N. Patogénesis of *Acanthamoeba* Keratitis. *Ocul Surf*. 2010;70-9

25- Bermúdez A, Díaz O, Pérez de Galindo MV, Pérez de Suarez S. *Acanthamoeba* en el Servicio de Oftalmología del Hospital Universitario de Caracas. *An Inst Barraquer (Barc)*.1994; 94-8.

26- Bermúdez A, Pérez de Galindo MV, Martínez Y, Pérez de Suárez E, Nieto T. Identificación de *Acanthamoeba* sp en tres pacientes con conjuntivitis. *An Inst Barraquer (Barc)*.1998; 27:157-63.

27- Moura H, Salazar H, Fernandez O, Costa L, Carvalho F. Amebas de vida libre en intestino humano: evidencias de parasitismo. *Rev. Inst Med Trop Sao Paulo*. 1985; 27:150-6.

- 28- Szénási S, Endo T, Yagita K, Nagy E. Isolation, identification and increasing importance of free-living amoebae causing human disease. *J Med Microbiol.* 1998; 47:5-16.
- 29- Pearl M, Visvesvara GS, Martínez AJ, Theodore F, Daggett PM, Sawyer T. *Naegleria* and *Acanthamoeba* Infections. *Rev Infec Dis.* 1990; 12: 490-513.
- 30- Dart JK, Saw VP, Kilvington S. *Acanthamoeba* keratitis: diagnosis and treatment update 2009. *Am J Ophthalmol.* 2009; 487-934 32- Gatti S, Rama P, Matuska S, Berrilli F, Cavallero A, Carletti S, Bruno A, Maserati R, Di Cave D. Isolation and genotyping of *Acanthamoeba* strains from corneal infections in Italy. *J Med Microbiol.* 2010; 59:1324-30
- 31- Gatti S, Rama P, Matuska S, Berrilli F, Cavallero A, Carletti S, Bruno A, Maserati R, Di Cave D. Isolation and genotyping of *Acanthamoeba* strains from corneal infections in Italy. *J Med Microbiol.* 2010; 59:1324-30
- 32- Visvesvara GS. Free Living Amoebae. In: *Manual of Clinical Microbiology*, Lennette, EH Balows, Hausler WJ, Truant JP.3 ed. Washington D.C. Am Soc Microbiology. 1980. 704-8.
- 33- Sukthana Y, Rigunti M, Siripanth C, Kusolsuk T, Chintrakarn C, Kulpaditharom B. An exotic sinusitis. *Trans Soc Trop Med Hyg.* 2005; 99:555-7.

NOTA: Toda la información que se brinda en este artículo es de carácter investigativo y con fines académicos y de actualización para estudiantes y profesionales de la salud. En ningún caso es de carácter general ni sustituye el asesoramiento de un médico. Ante cualquier duda que pueda tener sobre su estado de salud, consulte con su médico o especialista.