



# RTU BIPOLAR ASOCIADA A CERVICOPLASTIA VESICOSCOPICA CON INJERTO DE MUCOSA BUCAL PARA EL TRATAMIENTO DE LA ESTENOSIS DEL CUELLO VESICAL RECIDIVANTE

## *Bipolar tur associated with vesicoscopic cervicoplasty with oral mucosa graft for the treatment of recurring bladder neck stenosis*

Granado W, Escovar P E, Pesliakas O, Sucheni I, Silva M, Sánchez P, López J, Rey M, Escovar P.

### RESUMEN

#### Palabras clave:

Estenosis del  
cuello vesical  
recidivante,  
Vesicoscopia,  
Uretroplastia,  
Injerto mucosa  
bucal

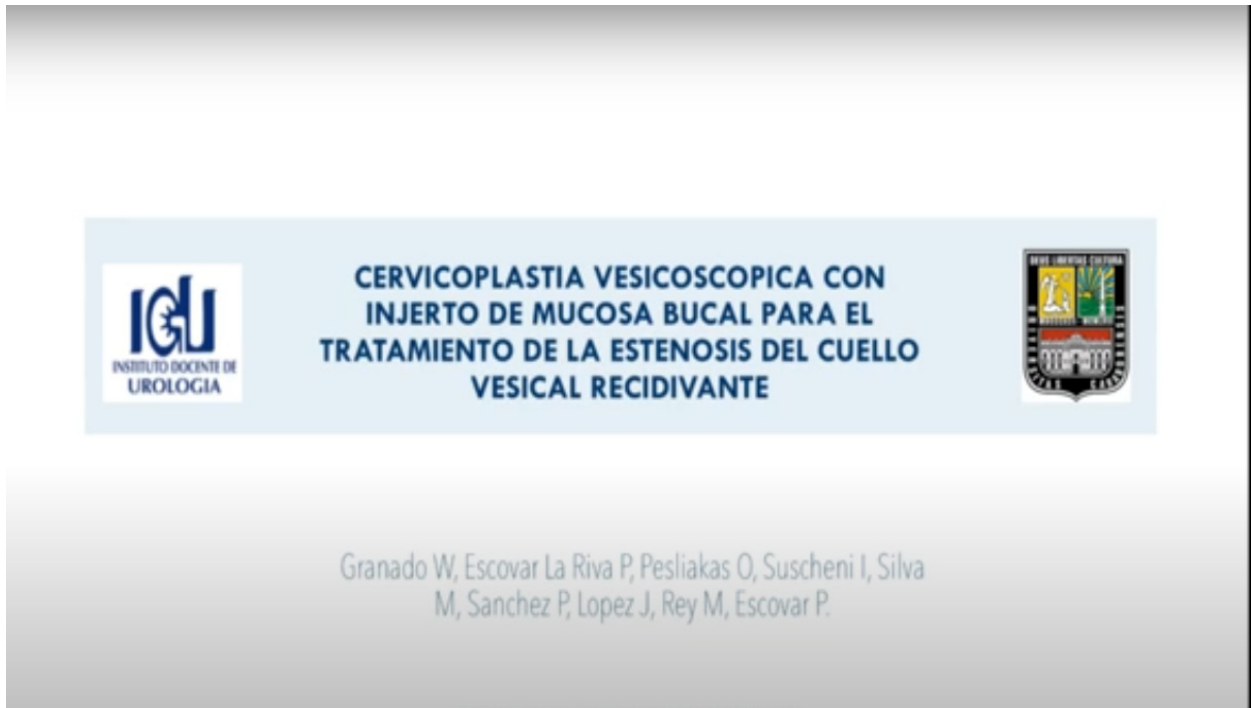
La estenosis de cuello vesical es una de las posibles complicaciones asociadas a la cirugía radical de próstata. Se presenta del 0,5 al 30% de los pacientes y generalmente se evidencia a los 2 años posteriores a la cirugía. Su etiología es desconocida y su sintomatología inespecífica siendo imperativo su diagnóstico diferencial con otras posibles causas de obstrucción infravesical. Se han propuesto múltiples tratamientos para su manejo, siendo la más habitual de consideración inicial, la resección endoscópica e infiltración del área reseçada con medicación variable en un intento de prevenir las temibles recidivas, no obstante, la cual puede recurrir en el 30 al 40 % de los casos intervenidos. Esta alta incidencia, confiere como difícil reto quirúrgico el intento de prevenir los nuevos episodios de recidiva, especialmente cuando los pacientes han estado asociados con múltiples intentos fallidos de corrección permanente. Presentamos el caso de un paciente de 68 años quien luego de prostatectomía radical, había sido sometido a 3 cirugías trans uretrales, destinadas a corregir una estenosis recidivante del cuello vesical. Acude a nuestro centro con las características de una presentación similar de obstrucción urinaria inferior. Luego de constatada la reesclerosis, se decidió intentar una propuesta diferente. En consecuencia, se plantea la realización inicial de la RTU de la esclerosis mediante energía bipolar para de inmediato, a través de accesos vesicoscópicos, practicar una cervicoplastia complementaria del borde posterior del cuello vesical mediante el uso de un injerto de mucosa bucal. Luego de 6 meses de seguimiento del paciente, y en presencia de condiciones favorables de micción, planteamos, para su consideración esta nueva propuesta para el manejo quirúrgico de la esclerosis recidivante del cuello vesical.

### ABSTRACT

#### Keywords:

Recurrent bladder  
neck stenosis,  
Vesicoscopy,  
Urethroplasty,  
Buccal mucosa  
graft

Bladder neck stenosis is one of the possible complications associated with radical prostate surgery. It occurs in 0.5 to 30% of patients and is generally evident 2 years after surgery. Its etiology is unknown and its symptoms are non-specific, making it imperative to differential diagnose it with other possible causes of infravesical obstruction. Multiple treatments have been proposed for its management, with the most common initial consideration being endoscopic resection and infiltration of the resected area with variable medication in an attempt to prevent the feared recurrences, however, they may recur in 30 to 40%. of the cases intervened. This high incidence makes trying to prevent new episodes of recurrence a difficult surgical challenge, especially when patients have been associated with multiple failed attempts at permanent correction. We present the case of a 68-year-old patient who, after radical prostatectomy, had undergone 3 transurethral surgeries, aimed at correcting a recurrent stenosis of the bladder neck. You come to our center with the characteristics of a similar presentation of lower urinary obstruction. After resclerosis was confirmed, it was decided to try a different proposal. Consequently, the initial TUR of sclerosis using bipolar energy is proposed to immediately, through vesicoscopic access, perform a complementary cervicoplasty of the posterior edge of the bladder neck using an oral mucosa graft. After 6 months of patient follow-up, and in the presence of favorable urination conditions, we propose, for your consideration, this new proposal for the surgical management of recurrent sclerosis of the bladder neck.



**Video:** <https://drive.google.com/file/d/1DUXQzR5g7mrw3llwVminOQ50v627ZxUI/view?ts=64e7b8a7>